

# 原发性肝癌诊疗指南

(2022 年版)

## 一、概述

原发性肝癌是目前我国第 4 位常见恶性肿瘤及第 2 位肿瘤致死病因，严重威胁我国人民的生命和健康<sup>[1-3]</sup>。原发性肝癌主要包括肝细胞癌（Hepatocellular carcinoma, HCC）、肝内胆管癌（Intrahepatic cholangiocarcinoma, ICC）和混合型肝细胞癌-胆管癌（Combined hepatocellular-cholangiocarcinoma, cHCC-CCA）三种不同病理学类型，三者在发病机制、生物学行为、病理组织学、治疗方法以及预后等方面差异较大，其中 HCC 占 75%~85%、ICC 占 10%~15%<sup>[4]</sup>。本指南中的“肝癌”仅指 HCC。

为进一步规范我国肝癌诊疗行为，2017 年 6 月原国家卫生计生委公布了《原发性肝癌诊疗规范（2017 年版）》，国家卫生健康委于 2019 年 12 月进行了更新。《原发性肝癌诊疗规范（2019 年版）》反映了当时我国肝癌诊断和多学科综合治疗以及研究的状况，对规范肝癌的诊疗行为、改善肝癌患者预后、保障医疗质量和医疗安全以及优化医疗资源发挥了重要作用。自《原发性肝癌诊疗规范（2019 年版）》发布，国内、外在肝癌的诊断、分期及治疗方面出现了许多符合循证医学原则的高级别证据，尤其是适应中国国情的研究成果相继问世。为此，国家卫生健康委委托中华医学会肿瘤学分会联合中国抗癌协会肝癌专业委员会、中华医学会超声医学

分会、中国医师协会外科医师分会和中国医师协会介入医师分会等组织全国肝癌领域的多学科专家，结合肝癌临床诊治和研究的最新实践，再次修订并更新形成《原发性肝癌诊疗指南(2022年版)》，旨在推动落实并达成《“健康中国2030”规划纲要》中总体癌症5年生存率提高15%的目标。

证据评价与推荐意见分级、制定和评价(Grading of Recommendations, Assessment, Development and Evaluation, GRADE)方法学，是目前使用最广泛的证据评价和推荐意见分级系统<sup>[5]</sup>。GRADE系统包括两部分，第一部分为证据评价，根据证据中的偏倚风险、不一致性、间接性、不精确性和发表偏倚，GRADE系统将证据质量分为高、中、低和极低4个水平<sup>[6]</sup>。第二部分为推荐意见分级，GRADE系统考虑医学干预的利弊平衡、证据质量、价值观念与偏好以及成本与资源耗费等因素来制定推荐意见，并且将推荐意见分为强推荐和弱推荐(有条件推荐)2种<sup>[7]</sup>。医学干预的利弊差别越大，证据质量越高、价值观念与偏好越清晰越趋同、成本与资源耗费越小，则越应该考虑强推荐。反之，则应考虑弱推荐(有条件推荐)。本指南中的循证医学证据等级评估参照了上述GRADE分级的指导原则，采用了《牛津循证医学中心分级2011版》(OCEBM Levels of Evidence)作为辅助工具来具体执行证据分级(附录1)。在从证据转换成推荐意见的方法上，专家组主要参考了上述的GRADE对推荐意见分级的指导原则，但是同时结合了ASCO指南的分级方案<sup>[8]</sup>

对推荐意见分级做了相应的修改(附录2)。最终将推荐强度分为三个等级,分别是强推荐、中等程度推荐和弱推荐。强推荐代表专家组对该推荐意见反映了最佳临床实践有很高的信心,绝大多数甚至所有的目标用户均应采纳该推荐意见。中等程度推荐代表专家组对该推荐意见反映了最佳临床实践有中等程度的信心,多数目标用户会采纳该推荐意见,但是执行过程中应注意考虑医患共同决策。弱推荐代表专家组对该推荐意见反映了最佳临床实践有一定的信心,但是应该有条件地应用于目标群体,强调医患共同决策。

## 二、筛查和诊断

### (一) 肝癌高危人群的筛查与监测。

对肝癌高危人群的筛查与监测,有助于肝癌的早期发现、早期诊断和早期治疗,是提高肝癌疗效的关键<sup>[9]</sup>。肝癌高危人群的快速、便捷识别是实施大范围肝癌筛查的前提,而对人群肝癌风险的分层评估是制定不同肝癌筛查策略的基础。在我国,肝癌高危人群主要包括:具有乙型肝炎病毒(Hepatitis B virus, HBV)和/或丙型肝炎病毒(Hepatitis C virus, HCV)感染、过度饮酒、非酒精性脂肪性肝炎、其他原因引起的肝硬化以及有肝癌家族史等人群,尤其是年龄>40岁的男性。目前,尽管抗HBV和抗HCV治疗可以显著降低肝癌的发生风险,但是仍然无法完全避免肝癌的发生<sup>[10]</sup>。由我国学者研发的适用于多种慢性肝病和各种族的肝癌风险评估模型 aMAP 评分(age-Male-AlBi-Platelets

score), 可以便捷地将肝病人群分为肝癌低风险(0~50分)、中风险(50~60分)和高风险(60~100分)组, 各组肝癌的年发生率分别为0-0.2%、0.4%-1%和1.6%-4%, 有助于确定肝癌的高风险人群<sup>[11]</sup> (证据等级2, 推荐B)。借助于肝脏超声显像和血清甲胎蛋白(Alpha-fetoprotein, AFP)进行肝癌早期筛查, 建议高危人群至少每隔6个月进行1次检查<sup>[9]</sup> (证据等级2, 推荐A)。通过实现社区、医院一体化筛查新模式<sup>[12]</sup>, 做到应筛尽筛、应治早治。

## (二) 肝癌的影像学检查。

各种影像学检查手段各有特点, 应该强调综合应用、优势互补、全面评估。

### 1. 超声显像。

超声显像具有便捷、实时、无创和无放射辐射等优势, 是临床上最常用的肝脏影像学检查方法。常规灰阶超声显像可以早期、敏感地检出肝内占位性病变, 鉴别其是囊性或实质性, 初步判断良性或恶性。同时, 灰阶超声显像可以全面筛查肝内或腹腔内其他脏器是否有转移灶、肝内血管及胆管侵犯情况等。彩色多普勒血流成像可以观察病灶血供状况, 辅助判断病灶良恶性, 显示病灶与肝内重要血管的毗邻关系以及有无肝内血管侵犯, 也可以初步判断肝癌局部治疗后的疗效情况。超声造影检查可以实时动态观察肝肿瘤血流灌注的变化, 鉴别诊断不同性质的肝脏肿瘤, 术中应用可敏感检出隐匿性的小病灶、实时引导局部治疗, 术后评估肝癌局部

治疗的疗效等<sup>[13-16]</sup>（证据等级 3，推荐 A）。超声联合影像导航技术为肝癌，尤其是常规超声显像无法显示的隐匿性肝癌的精准定位和消融提供了有效的技术手段<sup>[13,17]</sup>（证据等级 3，推荐 B）。超声剪切波弹性成像可以定量评估肝肿瘤的组织硬度及周边肝实质的纤维化/硬化程度，为规划合理的肝癌治疗方案提供有用的信息<sup>[18]</sup>（证据等级 3，推荐 B）。多模态超声显像技术的联合应用，为肝癌精准的术前诊断、术中定位、术后评估起到了重要作用。

## 2. CT 和 MRI。

动态增强 CT、多参数 MRI 扫描是肝脏超声和/或血清 AFP 筛查异常者明确诊断的首选影像学检查方法。CT/MR（钆喷酸葡胺/钆贝葡胺）动态增强 3 期扫描包括：动脉晚期（门静脉开始强化；通常注射对比剂后 35s 左右扫描）、门脉期（门静脉已完全强化；肝静脉可见对比剂充盈；肝实质通常达到强化峰值；通常注射对比剂后 60~90s 扫描）、延迟期（门静脉、肝静脉均有强化但低于门脉期；肝实质可见强化但低于门脉期；通常注射对比剂后 3min 扫描）。肝细胞特异性磁共振对比剂（钆塞酸二钠，Gd-EOB-DTPA）动态增强 4 期扫描包括：动脉晚期（同上）、门脉期（同上）、移行期（肝脏血管和肝实质信号强度相同；肝脏强化是由细胞内及细胞外协同作用产生；通常在注射 Gd-EOB-DTPA 2~5min 后扫描）、肝胆特异期（肝脏实质信号高于肝血管；对比剂经由胆管系统排泄；通常在注射钆塞酸二钠 20min 后扫描）。

目前肝脏 CT 平扫及动态增强扫描除常见应用于肝癌的临床诊断及分期外，也应用于肝癌局部治疗的疗效评价，特别是观察经导管动脉化疗栓塞（Transcatheter arterial chemoembolization, TACE）后碘油沉积状况有优势。基于术前 CT 的影像组学技术也可以用于预测首次 TACE 治疗的疗效<sup>[19]</sup>。同时，借助 CT 后处理技术可以进行三维血管重建、肝脏体积和肝肿瘤体积测量、肺脏和骨骼等其他脏器组织转移评价，已广泛应用于临床。

肝脏多参数 MRI 具有无辐射影响、组织分辨率高、可以多方位多序列多参数成像等优势，且具有形态结合功能（包括弥散加权成像等）综合成像技术能力，成为肝癌临床检出、诊断、分期和疗效评价的优选影像技术。多参数 MRI 对直径  $\leq 2.0\text{cm}$  肝癌的检出和诊断能力优于动态增强 CT<sup>[20,21]</sup>（证据等级 1，推荐 A）。多参数 MRI 在评价肝癌是否侵犯门静脉、肝静脉主干及其分支，以及腹腔或腹膜后间隙淋巴结转移等方面，较动态增强 CT 具有优势。采用多参数 MRI 扫描对于肝癌局部治疗疗效的评价时，推荐使用修订后实体瘤临床疗效评价标准（Modified response evaluation criteria in solid tumor, mRECIST）加 T<sub>2</sub> 加权成像及弥散加权成像进行综合判断。

肝癌影像学诊断主要根据为动态增强扫描的“快进快出”的强化方式<sup>[22-24]</sup>（证据等级 1，推荐 A）。动态增强 CT 和多参数 MRI 动脉期（主要在动脉晚期）肝肿瘤呈均匀或不

均匀明显强化，门脉期和/或延迟期肝肿瘤强化低于肝实质。

“快进”为非环形强化，“快出”为非周边廓清。“快进”在动脉晚期观察，“快出”在门脉期及延迟期观察。Gd-EOB-DTPA只能在门脉期观察“快出”征象，移行期及肝胆特异期“快出”征象可以作为辅助恶性征象。

Gd-EOB-DTPA 增强 MRI 检查显示：肝肿瘤动脉期明显强化，门脉期强化低于肝实质，肝胆特异期常呈明显低信号。5%~12%分化较好的小肝癌，肝胆特异期可以呈吸收对比剂的稍高信号<sup>[25]</sup>。

肝癌多参数 MRI 扫描，尤其用于诊断肿瘤直径  $\leq 2.0\text{cm}$ / $< 1.0\text{cm}$  肝癌，强调尚需要结合其他征象（如包膜样强化、 $T_2$  加权成像中等信号和弥散受限等）及超阈值增长 [6 个月内（含）病灶最大直径增大 50%（含）] 进行综合判断<sup>[26]</sup>（证据等级 3，推荐 A）。包膜样强化定义为：光滑，均匀，边界清晰，大部分或全部包绕病灶，特别在门脉期、延迟期或移行期表现为环形强化。

Gd-EOB-DTPA 增强 MRI 检查联合应用肝胆特异期低信号、动脉期强化和扩散受限征象可以明显提高直径  $< 1.0\text{cm}$  肝癌的诊断敏感性<sup>[27-31]</sup>（证据等级 2，推荐 B），尤其肝硬化患者强烈推荐采用该方法，同时有助于鉴别高度异型增生结节（High-grade dysplastic nodules, HGDN）等癌前病变<sup>[32]</sup>（证据等级 3，推荐 B）。

基于肝癌 CT 和/或 MRI 信息的临床数据挖掘建立融合模

型有助于改善临床决策（患者治疗方案选择、疗效评价及预测等）<sup>[33]</sup>。对于术前预测肝癌微血管侵犯（Microvascular invasion, MVI），影像学征象特异性高但敏感性较低，列线图及影像组学模型是术前预测 MVI 的可能突破点<sup>[34-36]</sup>（证据等级 3，推荐 B）。

### 3. 数字减影血管造影。

数字减影血管造影（Digital subtraction angiography, DSA）是一种微创性检查，采用经选择性或超选择性肝动脉进行 DSA 检查。该技术更多地用于肝癌局部治疗或肝癌自发破裂出血的治疗等。DSA 检查可以显示肝肿瘤血管及肝肿瘤染色，还可以明确显示肝肿瘤数目、大小及其血供情况。

### 4. 核医学影像学检查。

（1）正电子发射计算机断层成像（Positron emission tomography-CT, PET-CT）、氟-18-氟代脱氧葡萄糖（<sup>18</sup>F-fluorodeoxyglucose, <sup>18</sup>F-FDG）PET-CT 全身显像的优势在于：①对肿瘤进行分期，通过一次检查能够全面评价有无淋巴结转移及远处器官的转移<sup>[37, 38]</sup>（证据等级 1，推荐 A）；②再分期，因 PET-CT 功能影像不受解剖结构的影响，可以准确显示解剖结构发生变化后或者解剖结构复杂部位的复发转移灶<sup>[39]</sup>（证据等级 2，推荐 B）；③对于抑制肿瘤活性的靶向药物的疗效评价更加敏感、准确<sup>[40, 41]</sup>（证据等级 2，推荐 A）；④指导放射治疗生物靶区的勾画、确定穿刺活检部位<sup>[39]</sup>；⑤评价肿瘤的恶性程度和预后<sup>[42-45]</sup>（证据等级 2，



推荐 B)。PET-CT 对肝癌的诊断敏感性和特异性有限，可作为其他影像学检查的辅助和补充，在肝癌的分期、再分期和疗效评价等方面具有优势。采用碳-11 标记的乙酸盐 ( $^{11}\text{C}$ -acetate) 或胆碱 ( $^{11}\text{C}$ -choline) 等显像剂 PET 显像可以提高对高分化肝癌诊断的灵敏度，与  $^{18}\text{F}$ -FDG PET-CT 显像具有互补作用<sup>[46, 47]</sup>。

(2) 单光子发射计算机断层成像 (Single photon emission computed tomography-CT, SPECT-CT)：SPECT-CT 已逐渐替代 SPECT 成为核医学单光子显像的主流设备，选择全身平面显像所发现的病灶，再进行局部 SPECT-CT 融合影像检查，可以同时获得病灶部位的 SPECT 和诊断 CT 图像，诊断准确性得以显著提高<sup>[48]</sup> (证据等级 3, 推荐 A)。

(3) 正电子发射计算机断层磁共振成像 (Positron emission tomography-MRI, PET-MRI)：一次 PET-MRI 检查可以同时获得疾病解剖与功能信息，提高肝癌诊断的灵敏度<sup>[49]</sup> (证据等级 4, 推荐 B)。

### (三) 肝癌的血液学分子标志物。

血清 AFP 是当前诊断肝癌和疗效监测常用且重要的指标。血清 AFP  $\geq 400 \mu\text{g/L}$ ，在排除妊娠、慢性或活动性肝病、生殖腺胚胎源性肿瘤以及消化道肿瘤后，高度提示肝癌；而血清 AFP 轻度升高者，应结合影像学检查或进行动态观察，并与肝功能变化对比分析，有助于诊断。异常凝血酶原 (Protein induced by vitamin K absence/antagonist-II,

PIVKA II; Des-gamma carboxyprothrombin, DCP)、血浆游离微 RNA(microRNA, miRNA)<sup>[50]</sup> 和血清甲胎蛋白异质体(Lens culinaris agglutinin-reactive fraction of AFP, AFP-L3)也可以作为肝癌早期诊断标志物,特别是对于血清 AFP 阴性人群(证据等级 1, 推荐 A)。基于性别、年龄、AFP、PIVKA II 和 AFP-L3 构建的 GALAD 模型在诊断早期肝癌的敏感性和特异性分别为 85.6%和 93.3%,有助于 AFP 阴性肝癌的早期诊断<sup>[51]</sup>(证据等级 1, 推荐 A)。目前已有基于中国人群大样本数据的优化的类 GALAD 模型用于肝癌的早期诊断。基于 7 个 miRNA 的检测试剂盒诊断肝癌的敏感性和特异性分别为 86.1%和 76.8%,对 AFP 阴性肝癌的敏感性和特异性分别为 77.7 %和 84.5%<sup>[50]</sup>(证据等级 1, 推荐 A)。肝癌早期诊断及疗效评价的其他新型血液学分子标志物介绍,参见附录 3。

#### (四) 肝癌的穿刺活检。

具有典型肝癌影像学特征的肝占位性病变,符合肝癌临床诊断标准的患者,通常不需要以诊断为目的的肝病灶穿刺活检<sup>[23, 52-54]</sup>(证据等级 1, 推荐 A),特别是对于具有外科手术指征的肝癌患者。能够手术切除或准备肝移植的肝癌患者,不建议术前行肝病灶穿刺活检,以减少肝肿瘤破裂出血、播散风险。对于缺乏典型肝癌影像学特征的肝占位性病变,肝病灶穿刺活检可获得明确的病理诊断。肝病灶穿刺活检可以明确病灶性质及肝癌分子分型<sup>[59]</sup>,为明确肝病病因、指导治疗、判断预后和进行研究提供有价值的信息,故应根据肝

病灶穿刺活检的患者受益、潜在风险以及医师操作经验综合评估穿刺活检的必要性。

肝病灶穿刺活检通常在超声或 CT 引导下进行，可以采用 18G 或 16G 肝穿刺空芯针活检获得病灶组织。其主要风险是可能引起出血和肿瘤针道种植转移。因此，术前应检查血小板和出凝血功能，对于有严重出血倾向的患者，应避免肝病灶穿刺活检。穿刺路径应尽可能经过正常肝组织，避免直接穿刺肝脏表面结节。穿刺部位应选择影像检查显示肿瘤活跃的肿瘤内和肿瘤旁，取材后肉眼观察取材的完整性以提高诊断准确性。另外，受病灶大小、部位深浅等多种因素影响，肝病灶穿刺病理学诊断也存在一定的假阴性率，特别是对于直径  $\leq 2\text{cm}$  的病灶，假阴性率较高。因此，肝病灶穿刺活检阴性结果并不能完全排除肝癌的可能，仍需观察和定期随访。对于活检组织取样过少、病理结果阴性但临床上高度怀疑肝癌的患者，可以重复进行肝病灶穿刺活检或者密切随访。

### 要点论述

(1) 借助肝脏超声显像联合血清 AFP 进行肝癌早期筛查，建议高危人群至少每隔 6 个月进行 1 次检查。

(2) 动态增强 CT、多参数 MRI 扫描是肝脏超声显像和/或血清 AFP 筛查异常者明确诊断的首选影像学检查方法。

(3) 肝癌影像学诊断依据主要根据“快进快出”的强化方式。

(4) 肝脏多参数 MRI 检查是肝癌临床诊断、分期和疗效评价的优选影像技术。

(5) PET-CT 扫描有助于对肝癌进行分期及疗效评价。

(6) 血清 AFP 是诊断肝癌和疗效监测常用且重要的指标。对血清 AFP 阴性人群，可以借助 PIVKA II、miRNA 检测试剂盒、AFP-L3 和类 GALAD 模型进行早期诊断。

(7) 具有典型肝癌影像学特征的肝占位性病变，符合肝癌临床诊断标准的患者，通常不需要以诊断为目的的肝病灶穿刺活检。

(五) 肝癌的病理学诊断。

1. 肝癌病理诊断术语。

原发性肝癌：统指起源于肝细胞和肝内胆管上皮细胞的恶性肿瘤，主要包括 HCC、ICC 和 cHCC-CCA。

(1) HCC：是指肝细胞发生的恶性肿瘤。不推荐使用“肝细胞肝癌”或“肝细胞性肝癌”的病理诊断名称。

(2) ICC：是指肝内胆管分支衬覆上皮细胞发生的恶性肿瘤，以腺癌最为多见。组织学上可以分为：①大胆管型：起源于肝小叶隔胆管以上至邻近肝门区之间较大的胆管，腺管口径大而不规则；②小胆管型：起源于肝小叶隔胆管及其以下的小胆管或细胆管，腺管口径小而较规则，或可呈管腔闭合的实性细条索状。有研究显示，上述两种亚型 ICC 的生物学行为和基因表型特点也有所不同，小胆管型患者的临床预后好于大胆管型。

关于 HCC 和 ICC 的分子分型的临床和病理学意义多处在研究和论证阶段，但近年来有研究显示，EB 病毒相关的 ICC 具有特殊的临床病理、免疫微环境及分子特征，预后较好并对免疫检查点治疗有较好的获益，有望成为新的亚型<sup>[55]</sup>；而丙糖磷酸异构酶 1 在 ICC 组织中高表达是评估术后复发风险的有用指标等<sup>[56]</sup>。2019 版《WHO 消化系统肿瘤组织学分类》已不推荐对 ICC 使用“胆管细胞癌 (Cholangiocellular carcinoma 和 Cholangiolocellular carcinoma)”的病理诊断名称<sup>[57]</sup>。ICC 的大体取材和镜下检查要求主要参照 HCC。

(3) cHCC-CCA: 是指在同一个肿瘤结节内同时出现 HCC 和 ICC 两种组织成分，不包括碰撞癌。虽然有学者建议以两种肿瘤成分占比分别  $\geq 30\%$  作为 cHCC-CCA 的病理诊断标准<sup>[58]</sup>，但是目前还没有国际统一的 cHCC-CCA 中 HCC 和 ICC 两种肿瘤成分比例的病理诊断标准。为此，建议在 cHCC-CCA 病理诊断时对两种肿瘤成分的比例状况加以标注，以供临床评估肿瘤生物学特性和制定诊疗方案时参考。

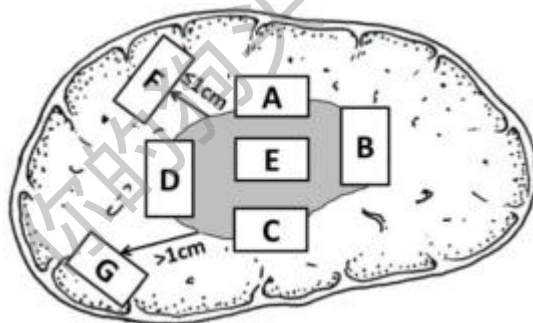
## 2. 肝癌病理诊断规范。

肝癌病理诊断规范由标本处理、标本取材、病理检查和病理报告等部分组成<sup>[58, 59]</sup>。

(1) 标本处理要点：①手术医师应在病理检查申请单上明确标注送检标本的部位、种类和数量，对手术切缘和重要病变可以用染料染色或缝线加以标记；②尽可能在离体 30 min 以内将肿瘤标本完整地送达病理科切开固定。组织库留

取标本时应在病理科的指导下进行以保证取材的准确性，并应首先满足病理诊断的需要；③4%中性甲醛（10%中性福尔马林）溶液固定 12-24h。

（2）标本取材要点：肝癌周边区域是肿瘤生物学行为的代表性区域。为此，要求采用 7 点基线取材法（图 1），在肿瘤的时钟位 12 点、3 点、6 点和 9 点位置上于癌与癌旁肝组织交界处按 1:1 取材；在肿瘤内部至少取材 1 块；对距肿瘤边缘  $\leq 1\text{cm}$ （近癌旁）和  $> 1\text{cm}$ （远癌旁）范围内的肝组织分别取材 1 块。对于单个肿瘤最大直径  $\leq 3\text{cm}$  的小肝癌，应全部取材检查。实际取材的部位和数量还须根据肿瘤直径和数量等情况考虑<sup>[60, 61]</sup>（证据等级 2，推荐 A）。



注：A、B、C、D：分别对应肿瘤时钟位 12 点、3 点、6 点和 9 点的癌与癌旁肝组织交界处；E：肿瘤区域；F：近癌旁肝组织区域；G：远癌旁肝组织区域

图 1. 肝脏肿瘤标本基线取材部位示意图

### 3. 肝癌病理检查要点。

（1）大体标本观察与描述<sup>[62]</sup>：对送检的所有手术标本全面观察，重点描述肿瘤的大小、数量、颜色、质地、与血管和胆管的关系、包膜状况、周围肝组织病变、肝硬化类型、肿瘤至切缘的距离以及切缘情况等。

(2) 显微镜下观察与描述<sup>[62]</sup>: 对所有取材组织全面观察, 肝癌的病理诊断可参照 2019 版《WHO 消化系统肿瘤组织学分类》<sup>[58]</sup>, 重点描述以下内容: 肝癌的分化程度: 可以采用国际上常用的 Edmondson-Steiner 四级 (I ~ IV) 分级法或 WHO 推荐的高中低分化。肝癌的组织学形态: 常见有细梁型、粗梁型、假腺管型和团片型等; 肝癌的特殊亚型: 如纤维板层型、硬化型、透明细胞型、富脂型、巨梁型、嫌色型、富中性粒细胞型、富淋巴细胞型和未分化型等; 肿瘤坏死 (如肝动脉化疗栓塞治疗后)、淋巴细胞浸润及间质纤维化的范围和程度; 肝癌生长方式: 包括癌周浸润、包膜侵犯或突破、MVI 和卫星结节等; 慢性肝病评估: 肝癌常伴随不同程度的慢性病毒性肝炎或肝硬化, 推荐采用较为简便的 Scheuer 评分系统和中国慢性病毒性肝炎组织学分级和分期标准<sup>[63-65]</sup>。

(3) MVI 诊断: MVI 是指在显微镜下于内皮细胞衬覆的血管腔内见到癌细胞巢团<sup>[66]</sup>, 肝癌以门静脉分支侵犯 (含包膜内血管) 最为多见, 在 ICC 可有淋巴管侵犯。病理分级方法: M0: 未发现 MVI; M1 (低危组):  $\leq 5$  个 MVI, 且均发生于近癌旁肝组织 ( $\leq 1\text{cm}$ ); M2 (高危组):  $> 5$  个 MVI, 或 MVI 发生于远癌旁肝组织 ( $> 1\text{cm}$ )<sup>[67]</sup>。MVI 和卫星灶可视为肝癌发生肝内转移过程的不同演进阶段, 当癌旁肝组织内的卫星结节或卫星灶与 MVI 难以区分时, 可一并计入 MVI 病理分级。MVI 是评估肝癌复发风险和选择治疗方案的重要参考依据<sup>[58, 59, 68-70]</sup>, 应作为组织病理学常规检查的指标 (证据等级

2, 推荐 A)。

#### 4. 免疫组织化学检查。

肝癌免疫组化检查的主要目的是：①肝细胞良性、恶性肿瘤之间的鉴别；②HCC与ICC以及其他特殊类型的肝脏肿瘤之间的鉴别；③原发性肝癌与转移性肝癌之间的鉴别。由于肝癌组织学类型的高度异质性，现有的肝癌细胞蛋白标志物在诊断的特异性和敏感性上均存在某种程度的不足，常需要合理组合、客观评估，有时还需要与其他系统肿瘤的标志物联合使用。

##### (1) HCC:

以下标志物对肝细胞标记阳性，有助于提示肝细胞来源的肿瘤，但不能作为区别肝细胞良性、恶性肿瘤的依据。

①精氨酸酶-1：肝细胞浆/胞核染色。

②肝细胞抗原：肝细胞浆染色。

③肝细胞膜毛细胆管特异性染色抗体：如CD10、多克隆性癌胚抗原和胆盐输出泵蛋白等抗体，可以在肝细胞膜的毛细胆管面出现特异性染色，有助于确认肝细胞性肿瘤。

以下标志物有助于肝细胞良性、恶性肿瘤的鉴别。

①磷脂酰肌醇蛋白-3：肝细胞癌细胞浆及细胞膜染色。

②CD34：CD34免疫组化染色虽然并不直接标记肝脏实质细胞，但可以显示不同类型肝脏肿瘤的微血管密度及其分布模式特点：如肝细胞癌为弥漫型、胆管癌为稀疏型、肝细胞腺瘤为斑片型、肝局灶性结节性增生为条索型等，结合肿瘤



组织学形态有助于鉴别诊断。

③热休克蛋白70：肝细胞癌细胞浆或细胞核染色。

④谷氨酰胺合成酶：肝细胞癌多呈弥漫性细胞浆强阳性；部分肝细胞腺瘤，特别是β联蛋白突变激活型肝细胞腺瘤也可以表现为弥漫阳性；在HGDN为中等强度灶性染色，阳性细胞数<50%；在肝局灶性结节性增生呈特征性不规则地图样染色；在正常肝组织仅中央静脉周围的肝细胞染色，这些特点有助于鉴别诊断。

(2) ICC:

①上皮细胞表面糖蛋白 (MOC31)：胆管癌细胞膜染色。

②细胞角蛋白 (cytokeratin, CK) 7/CK19：胆管癌细胞胞浆染色。

③黏液蛋白-1 (muc-1)：胆管癌细胞膜染色。

上述标志物阳性虽然可以提示胆管上皮起源的肿瘤，但在非肿瘤性的胆管上皮也可以阳性表达，需注意鉴别。

(3) cHCC-CCA:

HCC 和 ICC 两种成分分别表达上述各自肿瘤的标志物。此外，CD56、CD117 和上皮细胞黏附分子 (Epithelial cell adhesion molecule, EpCAM) 等标志物阳性表达则可能提示肿瘤伴有干细胞分化特征，侵袭性更强。

5. 转化/新辅助治疗后切除肝癌标本的病理评估。

(1) 标本取材。

对于临床标注有术前行转化/新辅助治疗的肝癌切除标

本，可以按以下流程处理：在肿瘤床（肿瘤在治疗前所处的原始位置）最大直径处切开并测量三维尺寸。≤3cm 小肝癌应全部取材；而 >3cm 的肿瘤应在最大直径处按 0.5-1cm 间隔将肿瘤切开，选择肿瘤坏死及残留最具代表性的切面进行取材，注意在取材时同时留取肿瘤床及周边肝组织以相互对照，也可以对大体标本照相用于组织学观察的对照。

## （2）镜下评估。

主要评估肝癌切除标本肿瘤床的 3 种成分比例：①坏死肿瘤；②存活肿瘤；③肿瘤间质（纤维组织及炎症）。肿瘤床的这 3 个面积之和等于 100%。在病理报告中应标注取材数量，在评估每张切片上述 3 种成分百分比的基础上，取均值确定残存肿瘤的总百分比。

（3）完全病理缓解和明显病理缓解评估：是评价术前治疗疗效和探讨最佳手术时机的重要病理指标。

完全病理缓解（Complete pathologic response, CPR）：是指在术前治疗后，完整评估肿瘤床标本的组织学后未发现存活肿瘤细胞。

明显病理缓解（Major pathologic response, MPR）：是指在术前治疗后，存活肿瘤减少到可以影响临床预后的阈值以下。在肺癌研究中常将 MPR 定义为肿瘤床残留肿瘤细胞减少到 ≤10%<sup>[71]</sup>，这与肝癌术前经 TACE 治疗后，肿瘤坏死程度与预后的相关性研究结果也相同<sup>[72]</sup>。MPR 具体阈值有待进一步的临床研究确认。建议对初诊为 MPR 的肿瘤标本进一步

扩大取材范围加以明确。

(4) 对免疫检查点抑制剂治疗后肝癌标本坏死程度的组织学评估方法，可参考借鉴一些开展相关研究较多的肿瘤类型<sup>[73]</sup>，在工作中不断加深对肝癌组织学特点的了解，同时注意观察癌周肝组织有无免疫相关性肝损伤，包括肝细胞损伤、小叶内肝炎及胆管炎等。

## 6. 肝癌病理诊断报告。

主要由大体标本描述、显微镜下描述、免疫组化检查和病理诊断名称等部分组成，必要时还可以向临床提出说明和建议（附录4）。此外，还可以附有与肝癌克隆起源检测、药物靶点检测、生物学行为评估以及预后判断等相关的分子病理学检查结果，提供临床参考。

### 要点概述

(1) 肝癌切除标本的规范化处理和及时送检对保持组织和细胞的完整及正确病理诊断十分重要。

(2) 肝癌标本取材应遵循“七点基线取材”的规范，有利于获得肝癌代表性的病理生物学特征信息。

(3) 肝癌病理学诊断报告内容应规范全面，应特别重视影响对肝癌预后的重要因素——MVI的诊断和病理分级评估。

### (六) 肝癌的临床诊断标准及路线图。

结合肝癌发生的高危因素、影像学特征以及血清学分子标志物，依据路线图的步骤对肝癌进行临床诊断（图2）。

1. 有 HBV 或 HCV 感染，或有任何原因引起肝硬化者，至少每隔 6 个月进行 1 次超声检查及血清 AFP 检测，发现肝内直径  $\leq 2\text{cm}$  结节，多参数 MRI、动态增强 CT、超声造影或肝细胞特异性对比剂 Gd-EOB-DTPA 增强 MRI 4 项检查中至少有 2 项显示动脉期病灶明显强化、门脉期和/或延迟期肝内病灶强化低于肝实质即“快进快出”的肝癌典型特征，则可以做出肝癌的临床诊断；对于发现肝内直径  $> 2\text{cm}$  结节，则上述 4 种影像学检查中只要有 1 项典型的肝癌特征，即可以临床诊断为肝癌。

2. 有 HBV 或 HCV 感染，或有任何原因引起肝硬化者，随访发现肝内直径  $\leq 2\text{cm}$  结节，若上述 4 种影像学检查中无或只有 1 项检查有典型的肝癌特征，可以进行肝病灶穿刺活检或每 2~3 个月的影像学检查随访并结合血清 AFP 水平以明确诊断；对于发现肝内直径  $> 2\text{cm}$  的结节，上述 4 种影像学检查无典型的肝癌特征，则需进行肝病灶穿刺活检或每 2~3 个月的影像学检查随访并结合血清 AFP 水平以明确诊断。

3. 有 HBV 或 HCV 感染，或有任何原因引起肝硬化者，如血清 AFP 升高，特别是持续升高，应进行影像学检查以明确肝癌诊断；若上述 4 种影像学检查中只要有 1 项检查有典型的肝癌特征、即可以临床诊断为肝癌；如未发现肝内结节，在排除妊娠、慢性或活动性肝病、生殖腺胚胎源性肿瘤以及消化道肿瘤的前提下，应密切随访血清 AFP 变化以及每隔 2~3 个月进行 1 次影像学复查。

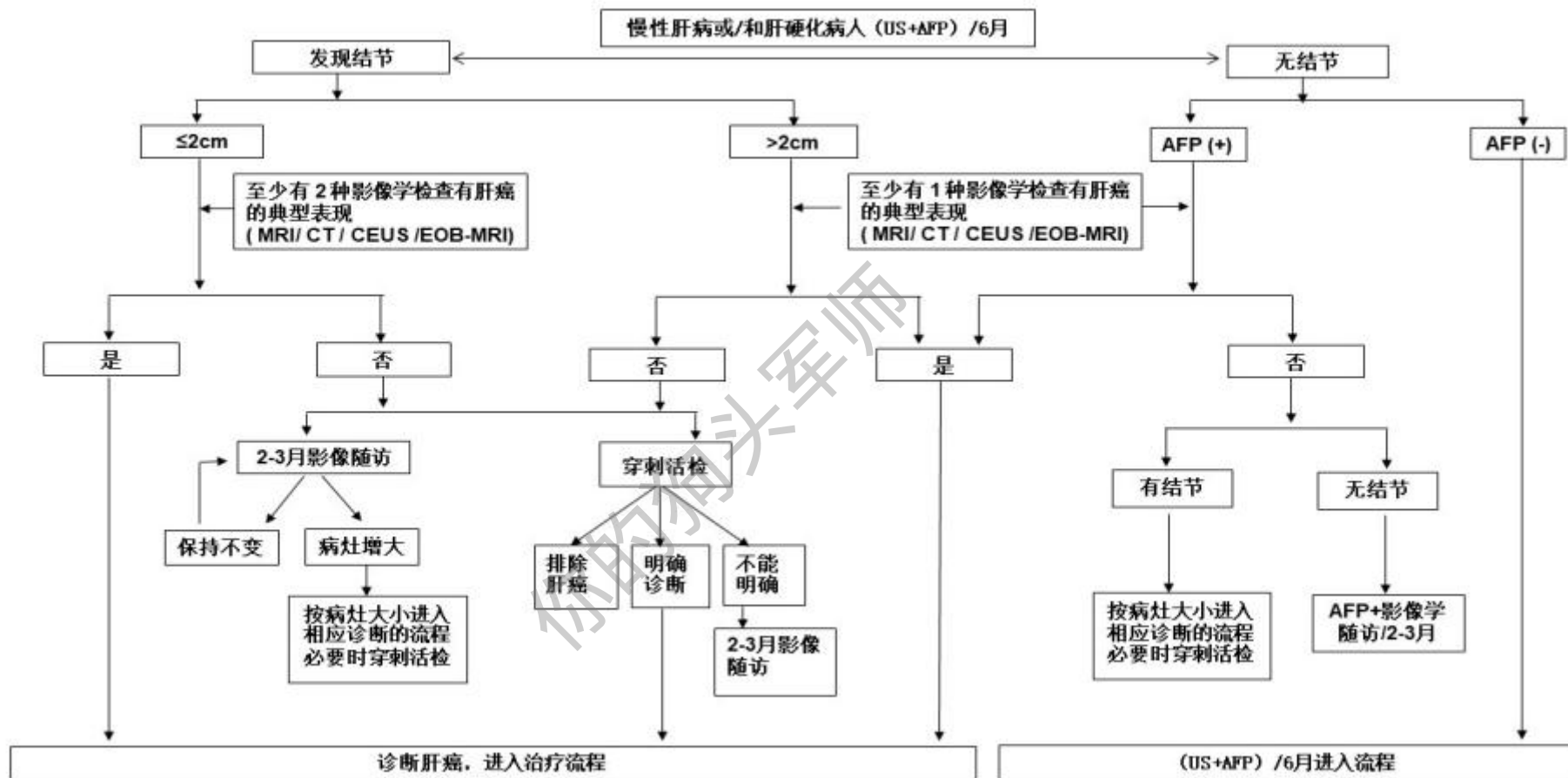


图 2 肝癌诊断路线图

注：

典型表现：动脉期（主要动脉晚期）病灶明显强化，门静脉和/或延迟期强化下降，呈“快进快出”强化方式。

不典型表现：缺乏动脉期病灶强化或门静脉和延迟期强化没有下降或下降不明显，甚至强化稍有增加等。

US：超声检查。

MRI：多参数 MRI。CT：CT 动态增强扫描。

CEUS：超声造影，使用超声对比剂实时观察正常组织和病变组织的血流灌注情况。

EOB-MRI：肝细胞特异性对比剂钆塞酸二钠（Gd-EOB-DTPA）增强磁共振扫描。

AFP(+)：超过血清 AFP 检测正常值。

### 三、分期

肝癌的分期对于治疗方案的选择、预后评估至关重要。国外有多种分期方案，如：BCLC、TNM、JSH 和 APASL 等。结合中国的具体国情及实践积累，依据患者体力活动状态（Performance status, PS）、肝肿瘤及肝功能情况，建立中国肝癌的分期方案（China liver cancer staging, CNLC），包括：CNLC I a 期、I b 期、II a 期、II b 期、III a 期、III b 期、IV 期，具体分期方案描述见图 3。

CNLC I a 期：PS 0-2 分，肝功能 Child-Pugh A/B 级，单个肿瘤、直径  $\leq 5\text{cm}$ ，无影像学可见血管癌栓和肝外转移；

CNLC I b 期：PS 0-2 分，肝功能 Child-Pugh A/B 级，单个肿瘤、直径 > 5cm，或 2~3 个肿瘤、最大直径 ≤ 3cm，无影像学可见血管癌栓和肝外转移；

CNLC II a 期：PS 0-2 分，肝功能 Child-Pugh A/B 级，2~3 个肿瘤、最大直径 > 3cm，无影像学可见血管癌栓和肝外转移；

CNLC II b 期：PS 0-2 分，肝功能 Child-Pugh A/B 级，肿瘤数目 ≥ 4 个、肿瘤直径不论，无影像学可见血管癌栓和肝外转移；

CNLC III a 期：PS 0-2 分，肝功能 Child-Pugh A/B 级，肿瘤情况不论、有影像学可见血管癌栓而无肝外转移；

CNLC III b 期：PS 0-2 分，肝功能 Child-Pugh A/B 级，肿瘤情况不论、有无影像学可见血管癌栓不论、有肝外转移；

CNLC IV 期：PS 3-4 分，或肝功能 Child-Pugh C 级，肿瘤情况不论、有无影像学可见血管癌栓不论、有无肝外转移不论。

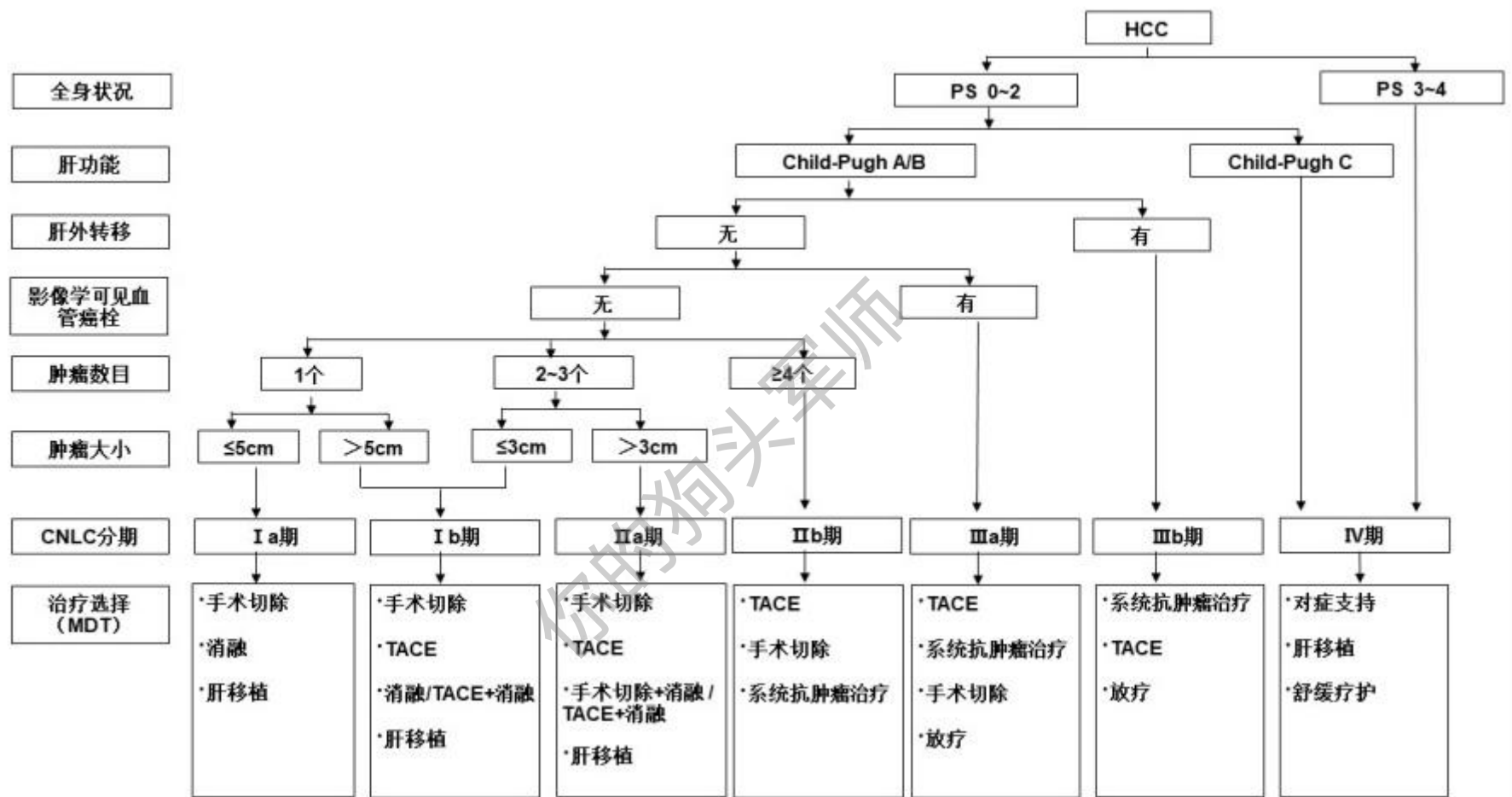


图 3 中国肝癌临床分期与治疗路线图



注：

系统抗肿瘤治疗包括：

一线治疗：阿替利珠单抗+贝伐单抗、信迪利单抗+贝伐单抗类似物；多纳非尼、仑伐替尼、索拉非尼；FOLFOX4

二线治疗：瑞戈非尼、阿帕替尼、卡瑞利珠单抗、替雷利珠单抗

## 四、治疗

肝癌治疗领域的特点是多学科参与、多种治疗方法共存，常见治疗方法包括肝切除术、肝移植术、消融治疗、TACE、放射治疗、系统抗肿瘤治疗等多种手段，针对不同分期的肝癌患者选择合理的治疗方法可以使疗效最大化。合理治疗方法的选择需要有高级别循证医学证据的支持。目前，有序组合的规范化综合疗法治疗肝癌的长期疗效最佳，但是基于不同治疗手段的现行分科诊疗体制与实现规范化综合疗法之间存在一定矛盾。因此，肝癌诊疗须重视多学科诊疗团队（Multidisciplinary team, MDT）的诊疗模式，特别是对疑难复杂病例的诊治，从而避免单科治疗的局限性，促进学科交流、提高整体疗效。建议肝癌MDT管理应围绕国家卫生健康委肝癌诊疗质控核心指标开展工作，但也需要同时考虑地区经济水平以及各医院医疗能力和条件的差异。

### （一）外科治疗。

肝癌的外科治疗是肝癌患者获得长期生存的重要手段，主要包括肝切除术和肝移植术。

## 1. 肝切除术的基本原则。

(1) 彻底性：完整切除肿瘤，切缘无残留肿瘤；

(2) 安全性：保留足够体积且有功能的肝组织（具有良好血供以及良好的血液和胆汁回流）以保证术后肝功能代偿，减少手术并发症、降低死亡率。

## 2. 术前患者的全身情况及肝脏储备功能评估。

在术前应对患者的全身情况、肝脏储备功能及肝脏肿瘤情况（分期及位置）进行全面评价，常采用美国东部肿瘤协作组提出的功能状态评分（ECOG PS）评估患者的全身情况；采用肝功能 Child-Pugh 评分、吲哚菁绿（Indocyanine green, ICG）清除试验或瞬时弹性成像测定肝脏硬度，评价肝脏储备功能情况<sup>[74-79]</sup>。研究结果提示：经过选择的合并门静脉高压症的肝癌患者，仍可以接受肝切除术，其术后长期生存优于接受其他治疗<sup>[80, 81]</sup>。因此，更为精确地评价门静脉高压的程度（如肝静脉压力梯度测定等）<sup>[82, 83]</sup>，有助于筛选适合手术切除的患者。如预期保留肝脏组织体积较小，则采用 CT、MRI 或肝脏三维重建测定剩余肝脏体积，并计算剩余肝脏体积占标准化肝脏体积的百分比<sup>[75]</sup>。通常认为，肝功能 Child-Pugh A 级、ICG 15min 滞留率（ICG-R15）< 30% 是实施手术切除的必要条件；剩余肝脏体积须占标准肝脏体积的 40% 以上（伴有慢性肝病、肝实质损伤或肝硬化者）或 30% 以上（无肝纤维化或肝硬化者），也是实施手术切除的必要条件。有肝功能损害者，则需保留更多的剩余肝脏体积。

### 3. 肝癌切除的适应证。

(1) 肝脏储备功能良好的 CNLC I a 期、I b 期和 II a 期肝癌的首选治疗方式是手术切除。既往研究结果显示，对于直径  $\leq 3\text{cm}$  肝癌，手术切除和射频消融治疗疗效无显著差异<sup>[84, 85]</sup>（证据等级 1，推荐 B），但是新近的研究显示手术切除后局部复发率显著低于射频消融后<sup>[86, 87]</sup>，且手术切除的远期疗效更好<sup>[88-90]</sup>（证据等级 1，推荐 A）。即使对于复发性肝癌，手术切除的预后仍然优于射频消融<sup>[91]</sup>（证据等级 2，推荐 B）。

(2) 对于 CNLC II b 期肝癌患者，多数情况下不宜首选手术切除，而以 TACE 为主的非手术治疗为首选。如果肿瘤局限在同一段或同侧半肝者，或可以同时行术中消融处理切除范围外的病灶，即使肿瘤数目  $> 3$  个，手术切除有可能获得比其他治疗更好的效果<sup>[92, 93]</sup>，因此也推荐手术切除（证据等级 2，推荐 B），但是需更为谨慎地进行术前多学科评估。

(3) 对于 CNLC III a 期肝癌，绝大多数不宜首选手术切除，而以系统抗肿瘤治疗为主的非手术治疗为首选。如符合以下情况也可以考虑手术切除：①合并门静脉分支癌栓（程氏分型 I / II 型）者（附录 5），若肿瘤局限于半肝或肝脏同侧，可以考虑手术切除肿瘤并经门静脉取栓，术后再实施 TACE 治疗、门静脉化疗或其他系统抗肿瘤治疗；门静脉主干癌栓（程氏分型 III 型）者术后短期复发率较高，多数患者的术后生存不理想，因此不是手术切除的绝对适应证<sup>[94]</sup>（证据

等级 3，推荐 B)。对于可以切除的有门静脉癌栓的肝癌患者，术前接受三维适形放射治疗，可以改善术后生存<sup>[95]</sup>（证据等级 2，推荐 B）。②合并胆管癌栓但肝内病灶亦可以切除者。③部分肝静脉受侵犯但肝内病灶可以切除者。

（4）对于伴有肝门部淋巴结转移者（CNLC IIIb 期），可以考虑切除肿瘤的同时行肝门淋巴结清扫或术后外放射治疗。周围脏器受侵犯可以一并切除者，也可以考虑手术切除。

此外，对于术中探查发现不适宜手术切除的肝癌，可以考虑行术中肝动脉、门静脉插管化疗或术中其他的局部治疗措施，或待手术创伤恢复后接受后续 TACE 治疗、系统抗肿瘤治疗等非手术治疗。

#### 4. 肝癌根治性切除标准。

（1）术中判断标准：①肝静脉、门静脉、胆管以及下腔静脉未见肉眼癌栓；②无邻近脏器侵犯，无肝门淋巴结或远处转移；③肝脏切缘距肿瘤边界  $\geq 1\text{cm}$ ；如切缘  $< 1\text{cm}$ ，则切除肝断面组织学检查无肿瘤细胞残留，即切缘阴性。

（2）术后判断标准：①术后 1-2 个月行超声、CT、MRI 检查（必须有其中两项）未发现肿瘤病灶；②如术前血清 AFP、DCP 等血清肿瘤标记物升高者，则要求术后 2 个月血清肿瘤标记物定量测定，其水平降至正常范围内。切除术后血清肿瘤标记物如 AFP 下降速度，可以早期预测手术切除的彻底性

[96]。

## 5. 手术切除技术。

常用的肝切除技术主要是包括入肝和出肝血流控制技术、肝脏离断技术以及止血技术。术前三维可视化技术进行个体化肝脏体积计算和虚拟肝切除有助于在实现肿瘤根治性切除目标的前提下，设计更为精准的切除范围和路径以保护剩余肝脏的管道、保留足够的残肝体积<sup>[97-99]</sup>（证据等级 2，推荐 A）。

近年来，腹腔镜肝脏外科飞速发展。腹腔镜肝切除术具有创伤小和术后恢复快等优点<sup>[100]</sup>，其肿瘤学效果在经过选择的患者中与开腹肝切除术相当<sup>[101]</sup>（证据等级 3，推荐 B）。腹腔镜肝切除术其适应证和禁忌证尽管原则上与开腹手术类似，但是仍然建议根据肿瘤大小、肿瘤部位、肿瘤数目、合并肝脏基础疾病以及手术团队的技术水平等综合评估、谨慎开展。对于巨大肝癌、多发肝癌、位于困难部位及中央区紧邻重要管道肝癌和肝癌合并重度肝硬化者，建议经严格选择后由经验丰富的医师实施该治疗。应用腹腔镜超声检查结合吲哚菁绿荧光肿瘤显像，可以有助于发现微小病灶、标记切除范围从而获得肿瘤阴性切缘<sup>[102]</sup>。

解剖性切除与非解剖性切除均为常用的肝切除技术，都需要保证有足够的切缘才能获得良好的肿瘤学效果。解剖性切除对于伴有 MVI 的肝癌病例，相对于非解剖性切除，虽然总体生存没有区别，但局部复发率更低<sup>[103,104]</sup>（证据等级 3，推荐 B）。有研究发现，宽切缘（ $\geq 1\text{cm}$  的切缘）的肝切除

效果优于窄切缘的肝切除术<sup>[105,106]</sup>（证据等级 2，推荐 A），特别是对于术前可预判存在 MVI 的患者<sup>[107]</sup>。对于巨大肝癌，可以采用最后游离肝周韧带的前径路肝切除法<sup>[108]</sup>。对于多发性肝癌，可以采用手术切除结合术中消融治疗<sup>[109]</sup>（证据等级 4，推荐 C）。对于门静脉癌栓者，行门静脉取栓术时应暂时阻断健侧门静脉血流，防止癌栓播散<sup>[110]</sup>。对于肝静脉癌栓或腔静脉癌栓者，可以行全肝血流阻断，尽可能整块去除癌栓<sup>[111]</sup>。对于肝癌伴胆管癌栓者，切除肝脏肿瘤的同时联合胆管切除，争取获得根治切除的机会<sup>[80,112,113]</sup>（证据等级 3，推荐 C）。

对于开腹后探查发现肝硬化程度较重、肿瘤位置深在、多结节的肝癌，可以考虑仅行术中消融治疗以降低手术风险。

#### 6. 以手术为主的综合治疗策略。

基于既往的大宗病例的数据，中晚期肝癌（CNLC II b、III a、III b 期）手术后总体生存虽然不令人满意，但在缺乏其他有效的治疗手段的情况下，手术切除仍可以使部分患者获益<sup>[80]</sup>（证据等级 4，推荐 C）。当前系统抗肿瘤治疗与综合治疗取得了的长足进步，系统抗肿瘤治疗和/或局部治疗控制肿瘤的效果可以为中晚期肝癌患者行根治性切除、降低术后复发和改善预后提供更多可能<sup>[114]</sup>（证据等级 4，推荐 B）。因此，中晚期肝癌患者直接手术切除的策略需要重新认识。探索中晚期肝癌以手术为主的综合治疗新策略已成为近期

关注重点。

### （1）潜在可切除肝癌的转化治疗。

转化治疗是将不可切除的肝癌转化为可切除肝癌，是中晚期肝癌患者获得根治性切除和长期生存的途径之一<sup>[115]</sup>。对于潜在可以切除的肝癌，建议采用多模式、高强度的抗肿瘤治疗策略促其转化<sup>[114, 116-119]</sup>，同时必须兼顾治疗的安全性和生活质量<sup>[115]</sup>。

#### 1) 针对肿瘤的转化治疗

①系统抗肿瘤治疗：系统抗肿瘤治疗的单独或联合应用是中晚期肝癌转化治疗的主要方式之一<sup>[114]</sup>（证据等级 4，推荐 B）。肝癌缓解的深度、速度和持续时间以及器官特异性的缓解，是影响后续治疗决策的重要因素。不同的药物组合对肝脏组织和后续手术安全性的影响，需要更多的探索。

②局部治疗：包括 TACE<sup>[120]</sup>（证据等级 3，推荐 B）、肝动脉置管持续化疗灌注（Hepatic arterial infusion chemotherapy, HAIC）<sup>[121]</sup>（证据等级 4，推荐 C）等局部治疗手段为初始不可切除肝癌患者创造潜在手术切除机会，并且能够转化为生存获益。放射治疗联合 HAIC<sup>[122]</sup>、HAIC 联合 TACE<sup>[123]</sup>可以进一步提高转化率。系统抗肿瘤治疗联合局部治疗有望获得更高的肿瘤缓解和更高的转化切除率<sup>[124]</sup>（证据等级 4，推荐 B）。

#### 2) 针对余肝体积不足的转化治疗：

① 经门静脉栓塞（Portal vein embolization, PVE）

肿瘤所在的半肝，使剩余肝脏代偿性增生后再切除肿瘤<sup>[125]</sup>。PVE 成功率为 60%~80%，并发症发生率约 10%~20%。PVE 后余肝增生时间相对较长（通常 4~6 周），约有 20%以上患者因肿瘤进展或余肝增生体积不足而失去手术机会（证据等级 3，推荐 B）。

② 联合肝脏分隔和门静脉结扎的二步肝切除术（Associating liver partition and portal vein ligation for staged hepatectomy, ALPPS），适合于预期剩余肝脏体积占标准肝脏体积小于 30%~40%的患者。近年来已出现多种 ALPPS 改进术式，主要集中于一期手术肝断面分隔操作（部分分隔和使用射频消融、微波、止血带等方式分隔）以及采用腹腔镜微创入路行 ALPPS<sup>[126,127]</sup>。术前评估非常重要，需要综合考虑肝硬化程度、患者年龄、短期承受两次手术的能力等<sup>[128]</sup>。ALPPS 术可以在短期内提高肝癌的切除率，快速诱导余肝增生的能力优于 PVE<sup>[129]</sup>（证据等级 2，推荐 A）；因两期手术间隔短，故能最大程度减少肿瘤进展风险，肿瘤切除率达 95%~100%。研究结果显示，ALPPS 治疗巨大或多发肝癌的效果优于 TACE<sup>[130]</sup>（证据等级 3，推荐 B）。需注意短期内两次手术的创伤以及二期手术失败的可能性，建议谨慎、合理地选择手术对象并由经验丰富的外科医师施行 ALPPS 术。另外，对于老年肝癌患者慎行 ALPPS 术。

## （2）新辅助治疗。

根据美国国立癌症研究院的定义，新辅助治疗是在主要



治疗（通常是外科手术）之前缩小肿瘤的治疗，常见的新辅助治疗包括系统抗肿瘤治疗、介入治疗、放射治疗等，其目标是减少术后复发，延长术后生存。对于可以切除的中晚期肝癌（CNLC II b、III a 期），通过新辅助治疗将肿瘤学特征较差的肝癌转化为肿瘤学特征较好的肝癌，从而减少术后复发、延长生存。如可手术切除肝癌合并门静脉癌栓者，术前行三维适形放射治疗可以提高疗效<sup>[95]</sup>（证据等级 2，推荐 B）。但对于外科技术上可以切除的肝癌，术前 TACE 并不能延长患者生存<sup>[131,132]</sup>（证据等级 2，推荐 A）。免疫治疗联合靶向药物、免疫治疗的单药或联合治疗等策略用于可以手术切除肝癌的术前或围术期治疗，有望进一步提高手术疗效<sup>[133]</sup>（证据等级 2，推荐 B）。而对于更为早期的肝癌（CNLC I a、I b、II a 期），术前治疗能否改善患者生存、减少复发，仍需要临床研究证实。

### （3）辅助治疗。

肝癌切除术后 5 年肿瘤复发转移率高达 40%~70%，这与术前可能已经存在微小播散灶或多中心发生有关，故所有患者术后需要接受密切随访。对于具有高危复发风险的患者，两项随机对照研究证实术后 TACE 治疗具有减少复发、延长生存的效果<sup>[134,135]</sup>（证据等级 1，推荐 A）。另一项随机对照研究结果显示，肝切除术后接受槐耳颗粒治疗可以减少复发并延长患者生存时间<sup>[136]</sup>（证据等级 1，推荐 A）。对于 HBV 感染的肝癌患者，核苷类似物抗病毒治疗不仅能够控制基础

肝病，还有助于降低术后肿瘤复发率<sup>[137-139]</sup>（证据等级 1，推荐 A）。对于 HCV 感染的肝癌患者，直接作用抗病毒药物（direct-acting antiviral agents, DAAs）可以获得持续的病毒学应答，目前没有确凿的数据表明 DAAs 治疗与肝癌术后肿瘤复发风险增加或降低、复发的时间差异或复发肝癌的侵袭性相关<sup>[140]</sup>（证据等级 3，推荐 C）。此外，对于伴有门静脉癌栓患者术后经门静脉置管化疗联合 TACE，也可以延长患者生存<sup>[141]</sup>（证据等级 2，推荐 A）。尽管有临床随机研究提示， $\alpha$ -干扰素可以减少复发、延长生存时间<sup>[142-144]</sup>（证据等级 1，推荐 B），但仍存争议<sup>[145]</sup>。有报道发现，肝癌 miR-26a 表达与  $\alpha$ -干扰素治疗的疗效相关<sup>[146]</sup>，该结果也有待于进一步多中心随机对照试验证实。术后利用免疫治疗、靶向药物、免疫调节剂、HAIC 单独或联合应用的策略正在积极探索中<sup>[147]</sup>。一旦发现肿瘤复发，根据复发肿瘤的特征，可以选择再次手术切除、消融治疗、介入治疗、放射治疗或系统抗肿瘤治疗等，延长患者生存。

### 要点论述

（1）肝切除术是肝癌患者获得长期生存的重要手段。

（2）肝切除术的原则是完整切除肿瘤并且保留足够体积且有功能的肝组织，因此完善的术前肝脏储备功能评估与肿瘤学评估非常重要。

（3）一般认为肝功能 Child-Pugh A 级、ICG-R15 < 30% 是实施手术切除的必要条件；剩余肝脏体积须占标准肝脏体

积的 40%以上（伴有慢性肝病、肝实质损伤或肝硬化者）或 30%以上（无肝纤维化或肝硬化者），也是实施手术切除的必要条件。有肝功能损害者，则需保留更多的剩余肝脏体积。术前评估，还包括肝脏硬度、门静脉高压程度的测定等。

（4）肝脏储备功能良好的 CNLC I a 期、I b 期和 II a 期肝癌的首选治疗是手术切除。在 CNLC II b 期和 III a 期肝癌患者中，不宜首选手术切除，但部分患者经谨慎术前多学科评估，仍有机会从手术切除中获益。

（5）肝切除时经常采用入肝（肝动脉和门静脉）和出肝（肝静脉）血流控制技术；术前三维可视化技术有助于提高肝切除的准确性；腹腔镜技术有助于减少手术创伤，但对于巨大肝癌、多发肝癌、位于困难部位及中央区紧邻重要管道肝癌和肝癌合并重度肝硬化者，建议经严格选择后由经验丰富的医师实施。

（6）对于潜在可切除的肝癌，建议采用多模式、高强度的治疗策略促其转化。对于剩余肝脏体积较小的患者，可以采用 ALPPS 或 PVE 使剩余肝脏代偿性增生的方法提高切除率。

（7）肝癌术后辅助治疗以减少复发为主要目标。针对术后复发高危患者的 TACE 治疗可以减少复发、延长生存；术后口服槐耳颗粒也有助于减少复发、延长生存。此外，术后使用核苷类似物抗 HBV 治疗和  $\alpha$ -干扰素等也有抑制复发、延长生存的作用。

(8) 系统抗肿瘤治疗、局部治疗单独或联合在围手术期的应用策略正在积极探索中。

## 7. 肝移植术。

### (1) 肝癌肝移植适应证。

肝移植是肝癌根治性治疗手段之一，尤其适用于肝功能失代偿、不适合手术切除及消融治疗的小肝癌患者。合适的肝癌肝移植适应证是提高肝癌肝移植疗效、保证宝贵的供肝资源得到公平合理应用、平衡有或无肿瘤患者预后差异的关键<sup>[148]</sup>（证据等级 3，推荐 A）。

关于肝癌肝移植适应证，国际上主要采用米兰（Milan）标准、美国加州大学旧金山分校（UCSF）标准等。国内尚无统一标准，已有多家单位和学者陆续提出了不同的标准，包括上海复旦标准<sup>[149]</sup>、杭州标准<sup>[150]</sup>、华西标准<sup>[151]</sup>和三亚共识<sup>[152]</sup>等，这些标准对于无大血管侵犯、淋巴结转移及肝外转移的要求都是一致的，但是对于肿瘤大小和数目的要求不尽相同。上述国内标准在未明显降低术后总体生存率的前提下，均不同程度地扩大了肝癌肝移植的适用范围，使更多的肝癌患者因肝移植手术受益，但是需要多中心协作研究以支持和证明，从而获得高级别的循证医学证据。经专家组充分讨论，现阶段本指南推荐采用 UCSF 标准，即单个肿瘤直径  $\leq 6.5\text{cm}$ ；肿瘤数目  $\leq 3$  个，其中最大肿瘤直径  $\leq 4.5\text{cm}$ ，且肿瘤直径总和  $\leq 8.0\text{cm}$ ；无大血管侵犯。中国人体器官分配与共享基本原则和核心政策对肝癌肝移植有特别说明，规定肝癌受体可

以申请早期肝细胞癌特例评分，申请成功可以获得终末期肝病模型 (model for end-stage liver disease, MELD) 评分 22 分 ( $\geq 12$  岁肝脏移植等待者)，每 3 个月进行特例评分续期。

符合肝癌肝移植适应证的肝癌患者在等待供肝期间可以接受桥接治疗控制肿瘤进展，以防止患者失去肝移植机会，是否降低肝移植术后复发概率目前证据有限<sup>[153, 154]</sup>（证据等级 2，推荐 C）。部分肿瘤负荷超出肝移植适应证标准的肝癌患者可以通过降期治疗将肿瘤负荷缩小而符合适应证范围。通常用于治疗肝癌的姑息治疗方法都可以被用于桥接或者降期治疗，包括 TACE、钇-90 放射栓塞、消融治疗、立体定向放射治疗 (Stereotactic body radiation therapy, SBRT) 和系统抗肿瘤治疗等。降期治疗成功后的肝癌病例，肝移植术后疗效预后优于非肝移植病例<sup>[155, 156]</sup>（证据等级 2，推荐 B）。

外科技术的发展扩大了可用供肝的范围。活体肝移植治疗肝癌的适应证可以尝试进一步扩大<sup>[157, 158]</sup>（证据等级 4，推荐 C）。

## （2）肝癌肝移植术后复发的预防和治疗。

肿瘤复发是肝癌肝移植术后面临的主要问题<sup>[159]</sup>。其危险因素包括肿瘤分期、肿瘤血管侵犯、术前血清 AFP 水平以及免疫抑制剂用药方案等。术后早期撤除或无激素方案<sup>[160]</sup>、减少肝移植后早期钙调磷酸酶抑制剂的用量可以降低肿瘤复发率<sup>[161]</sup>（证据等级 3，推荐 A）。肝癌肝移植术后采用以哺

乳动物雷帕霉素靶蛋白 (mammalian target of rapamycin, mTOR) 抑制剂 (如雷帕霉素、依维莫司) 为主的免疫抑制方案可能减少肿瘤复发, 提高生存率<sup>[162-166]</sup> (证据等级 2, 推荐 A)。

肝癌肝移植术后一旦肿瘤复发转移 (75% 的病例发生在肝移植术后 2 年内), 病情进展迅速, 复发转移后患者中位生存时间为 7~16 个月<sup>[167]</sup>。在多学科诊疗的基础上, 采取包括变更免疫抑制方案、再次手术切除、TACE、消融治疗、放射治疗、系统抗肿瘤治疗等综合治疗手段, 可能延长患者生存<sup>[168,169]</sup> (证据等级 3, 推荐 B)。免疫检查点抑制剂用于肝癌肝移植术前及术后的治疗仍需慎重<sup>[170,171]</sup> (证据等级 4, 推荐 C)。

### 要点论述

(1) 肝移植是肝癌根治性治疗手段之一, 尤其适用于肝功能失代偿、不适合手术切除及消融治疗的小肝癌患者。

(2) 推荐 UCSF 标准作为中国肝癌肝移植适应证标准。

(3) 肝癌肝移植术后早期撤除/无激素方案、减少肝移植后早期钙调磷酸酶抑制剂的用量、采用以 mTOR 抑制剂 (如雷帕霉素、依维莫司) 为主的免疫抑制方案等有助于减少肿瘤复发, 提高生存率。

(4) 肝癌肝移植术后一旦肿瘤复发转移, 病情进展迅速, 在多学科诊疗基础上的综合治疗, 可能延长患者生存时间。

## （二）消融治疗。

尽管外科手术被认为是肝癌根治性治疗的首选治疗方式，但由于大多数患者合并有不同程度的肝硬化，部分患者不能耐受手术治疗。目前已经广泛应用的消融治疗，具有对肝功能影响少、创伤小、疗效确切的特点，在一些早期肝癌患者中可以获得与手术切除相类似的疗效。

肝癌消融治疗是借助医学影像技术的引导，对肿瘤病灶靶向定位，局部采用物理或化学的方法直接杀灭肿瘤组织的一类治疗手段。主要包括射频消融（Radiofrequency ablation, RFA）、微波消融（Microwave ablation, MWA）、无水乙醇注射治疗（Percutaneous ethanol injection, PEI）、冷冻消融（Cryoablation, CRA）、高强度超声聚焦消融（High intensity focused ultrasound ablation, HIFU）、激光消融（laser ablation, LA）、不可逆电穿孔（Irreversible electroporation, IRE）等。消融治疗常用的引导方式包括超声、CT和MRI，其中最常用的是超声引导，具有方便、实时、高效的特点。CT、MRI可以用于观察和引导常规超声无法探及的病灶。CT及MRI引导技术还可以应用于肺、肾上腺、骨等肝癌转移灶的消融治疗。

消融的路径有经皮、腹腔镜、开腹或经内镜四种方式。大多数的小肝癌可以经皮穿刺消融，具有经济、方便、微创等优点。位于肝包膜下的肝癌、特别是突出肝包膜外的肝癌经皮穿刺消融风险较大，影像学引导困难的肝癌或经皮消融

高危部位的肝癌（贴近心脏、膈肌、胃肠道、胆囊等），可以考虑采用经腹腔镜消融、开腹消融或水隔离技术的方法。

消融治疗主要适用于 CNLC I a 期及部分 I b 期肝癌（即单个肿瘤、直径  $\leq 5\text{cm}$ ；或 2~3 个肿瘤、最大直径  $\leq 3\text{cm}$ ）；无血管、胆管和邻近器官侵犯以及远处转移，肝功能 Child-Pugh A/B 级者，可以获得根治性的治疗效果<sup>[84, 89, 172-175]</sup>（证据等级 1，推荐 A）。对于不适合手术切除的直径 3-7cm 的单发肿瘤或多发肿瘤，可以联合 TACE 治疗，其效果优于单纯的消融治疗<sup>[176-179]</sup>（证据等级 1，推荐 B）。

#### 1. 目前常用消融治疗手段。

（1）RFA：RFA 是肝癌微创治疗常用消融方式，其优点是操作方便、住院时间短、疗效确切、消融范围可控性好，特别适用于高龄、合并其他疾病、严重肝硬化、肿瘤位于肝脏深部或中央型肝癌的患者。对于能够手术的早期肝癌患者，RFA 的无瘤生存率和总生存率类似或略低于手术切除，但并发症发生率低、住院时间较短<sup>[84, 85, 89, 172-175]</sup>（证据等级 1，推荐 A）。对于单个直径  $\leq 2\text{cm}$  肝癌，有证据显示 RFA 的疗效与手术切除类似，特别是位于中央型的肝癌<sup>[180, 181]</sup>（证据等级 3，推荐 A）。RFA 治疗的技术要求是肿瘤整体灭活和具有足够的消融安全边界，并尽量减少正常肝组织损伤，其前提是对肿瘤浸润范围的准确评估和卫星灶的识别。因此，强调治疗前精确的影像学检查。超声造影技术有助于确认肿瘤的实际大小和形态、界定肿瘤浸润范围、检出微小肝癌和卫星



灶，尤其在超声引导消融过程中可以为制定消融方案灭活肿瘤提供可靠的参考依据。

(2) MWA：近年来 MWA 应用比较广泛，在局部疗效、并发症发生率以及远期生存方面与 RFA 相比都无统计学差异<sup>[182-184]</sup>（证据等级 1，推荐 A）。其特点是消融效率高、所需消融时间短、能降低 RFA 所存在的“热沉效应”。利用温度监控系统有助于调控功率等参数，确定有效热场范围，保护热场周边组织避免热损伤，提高 MWA 消融安全性。至于 MWA 和 RFA 这两种消融方式的选择，可以根据肿瘤的大小、位置，选择更适宜的消融方式<sup>[185]</sup>。

(3) PEI：PEI 对直径  $\leq 2\text{cm}$  的肝癌消融效果确切，远期疗效与 RFA 类似，但  $>2\text{cm}$  肿瘤局部复发率高于 RFA<sup>[186]</sup>（证据等级 2，推荐 B）。PEI 的优点是安全，特别适用于癌灶贴近肝门、胆囊及胃肠道组织等高危部位，但需要多次、多点穿刺以实现药物在瘤内弥散作用。

## 2. 基本技术要求。

(1) 操作医师必须经过严格培训和积累足够的实践经验，掌握各种消融技术手段的优缺点与治疗选择适应证。治疗前应该全面充分地评估患者的全身状况、肝功能状态、凝血功能及肿瘤的大小、位置、数目以及与邻近器官的关系，制定合理的穿刺路径、消融计划及术后照护，在保证安全的前提下，达到有效的消融安全范围。

(2) 根据肿瘤的大小、位置，强调选择适合的影像引

导设备（超声或 CT 等）和消融方法（RFA、MWA 或 PEI 等），有条件的可采用多模态融合影像引导。

（3）邻近肝门部或靠近一、二级胆管的肝癌需要谨慎应用消融治疗，避免发生损伤胆管等并发症。采用 PEI 的方法较为安全，或消融联合 PEI 方法。如果采用热消融方法，肿瘤与一、二级肝管之间要有足够的安全距离（至少超过 5mm），并采用安全的消融参数（低功率、短时间、间断辐射）。对于有条件的消融设备推荐使用温度监测方法。对直径 > 5cm 的病灶推荐 TACE 联合消融联合治疗，效果优于单纯的消融治疗。

（4）消融范围应力求覆盖包括至少 5mm 的癌旁组织，以获得“安全边缘”，彻底杀灭肿瘤。对于边界不清晰、形状不规则的癌灶，在邻近肝组织及结构条件许可的情况下，建议适当扩大消融范围。

### 3. 对于直径 3~5cm 的肝癌治疗选择。

数项前瞻性随机对照临床试验和系统回顾性分析显示，宜首选手术切除<sup>[90,172,174]</sup>（证据等级 1，推荐 A）。在临床实践中，应该根据患者的一般状况和肝功能，肿瘤的大小、数目、位置决定，并结合从事消融治疗医师的技术和经验，全面考虑后选择合适的初始治疗手段。通常认为，如果患者能够耐受肝切除术，以及肝癌位置表浅或位于肝脏边缘或不适合消融的高危部位肝癌，应首选手术切除。对于 2-3 个癌灶位于不同区域、或者位居肝脏深部或中央型的肝癌，可以选

择消融治疗或者手术切除联合消融治疗。

#### 4. 肝癌消融治疗后的评估和随访。

局部疗效评估的推荐方案是在消融后 1 个月左右，复查动态增强 CT、多参数 MRI 扫描或超声造影，以评价消融效果。另外，还要检测血清学肿瘤标志物动态变化。影像学评判消融效果可以分为<sup>[187]</sup>：（1）完全消融：经动态增强 CT、多参数 MRI 扫描或超声造影随访，肿瘤消融病灶动脉期未见强化，提示肿瘤完全坏死；（2）不完全消融：经动态增强 CT、多参数 MRI 扫描或超声造影随访，肿瘤消融病灶内动脉期局部有强化，提示有肿瘤残留。对治疗后有肿瘤残留者，可以进行再次消融治疗；若 2 次消融后仍有肿瘤残留，应放弃消融疗法，改用其他疗法。完全消融后应定期随访复查，通常情况下每隔 2-3 个月复查血清学肿瘤标志物、超声显像、增强 CT 或多参数 MRI 扫描，以便及时发现可能的局部复发病灶和肝内新发病灶，利用消融治疗微创安全和简便易于反复施行的优点，有效地控制肿瘤进展。

#### 5. 肝癌消融与系统抗肿瘤治疗的联合。

消融联合系统治疗尚处于临床探索阶段。相关研究显示，消融治疗提高肿瘤相关抗原和新抗原释放；增强肝癌相关抗原特异性 T 细胞应答；激活或者增强机体抗肿瘤的免疫应答反应<sup>[188-190]</sup>。消融治疗联合免疫治疗可以产生协同抗肿瘤作用<sup>[188, 191, 192]</sup>。目前多项相关临床研究正在开展之中。

### 要点论述

(1) 消融治疗适用于 CNLC I a 期及部分 I b 期肝癌(即单个肿瘤、直径  $\leq 5\text{cm}$ ; 或 2~3 个肿瘤、最大直径  $\leq 3\text{cm}$ ), 可以获得根治性的治疗效果。对于不能手术切除的直径 3~7cm 的单发肿瘤或多发肿瘤, 可以联合 TACE 治疗。

(2) 对于直径  $\leq 3\text{cm}$  的肝癌患者, 消融治疗的无瘤生存率和总生存率类似或稍低于手术切除, 但并发症发生率、住院时间低于手术切除。对于单个直径  $\leq 2\text{cm}$  肝癌, 消融治疗的疗效类似于手术切除, 特别是中央型肝癌。

(3) RFA 与 MWA 在局部疗效、并发症发生率以及远期生存方面, 两者无显著差异, 可以根据肿瘤的大小、位置来选择。

(4) PEI 对直径  $\leq 2\text{cm}$  的肝癌远期疗效与 RFA 类似。PEI 的优点是安全, 特别适用于癌灶贴近肝门、胆囊及胃肠道组织等高危部位, 但需要多次、多点穿刺以实现药物在瘤内弥散作用。

(5) 消融治疗后定期复查动态增强 CT、多参数 MRI 扫描、超声造影和血清学肿瘤标志物, 以评价消融效果。

### (三) 经动脉化疗栓塞。

TACE 是肝癌常用的非手术治疗方法<sup>[193-198]</sup>。

#### 1. TACE 的基本原则。

(1) 要求在数字减影血管造影机下进行; (2) 必须严格掌握治疗适应证; (3) 必须强调超选择插管至肿瘤的供养血管内治疗; (4) 必须强调保护患者的肝功能; (5) 必

须强调治疗的规范化和个体化；（6）如经过 3~4 次 TACE 治疗后，肿瘤仍继续进展，应考虑换用或联合其他治疗方法，如消融治疗、系统抗肿瘤治疗、放射治疗以及外科手术等。

## 2. TACE 适应证。

（1）有手术切除或消融治疗适应证，但由于高龄、肝功能储备不足、肿瘤高危部位等非手术原因，不能或不愿接受上述治疗方法的 CNLC I a、I b 和 II a 期肝癌患者；（2）CNLC II b、III a 和部分 III b 期肝癌患者，肝功能 Child-Pugh A/B 级，ECOG PS 评分 0~2；（3）门静脉主干未完全阻塞，或虽完全阻塞但门静脉代偿性侧支血管丰富或通过门静脉支架植入可以恢复门静脉血流的肝癌患者；（4）肝动脉-门脉静分流造成门静脉高压出血的肝癌患者；（5）具有高危复发因素（包括肿瘤多发、合并肉眼或镜下癌栓、姑息性手术、术后 AFP 等肿瘤标志物未降至正常范围等）肝癌患者手术切除后，可以采用辅助性 TACE 治疗，降低复发、延长生存；（6）初始不可切除肝癌手术前的 TACE 治疗，可以实现转化，为手术切除及消融创造机会；（7）肝移植等待期桥接治疗；（8）肝癌自发破裂患者。

## 3. TACE 禁忌证。

（1）肝功能严重障碍（Child-Pugh C 级），包括黄疸、肝性脑病、难治性腹水或肝肾综合征等；（2）无法纠正的凝血功能障碍；（3）门静脉主干完全被癌栓/血栓栓塞，且侧支血管形成少；（4）严重感染或合并活动性肝炎且不能

同时治疗者；（5）肿瘤远处广泛转移，估计生存期 < 3 个月者；（6）恶病质或多器官功能衰竭者；（7）肿瘤占全肝体积的比例  $\geq 70\%$ （如果肝功能基本正常，可以考虑采用少量碘油乳剂和颗粒性栓塞剂分次栓塞）；（8）外周血白细胞和血小板显著减少，白细胞  $< 3.0 \times 10^9/L$ ，血小板  $< 50 \times 10^9/L$ （非绝对禁忌，如脾功能亢进者，排除化疗性骨髓抑制）；（9）肾功能障碍：血肌酐  $> 2\text{mg/dl}$  或者血肌酐清除率  $< 30\text{ml/min}$ 。

#### 4. TACE 操作程序要点和分类<sup>[199,200]</sup>。

（1）规范的动脉造影：通常采用 Seldinger 方法，经皮穿刺股动脉（或桡动脉）途径插管，将导管置于腹腔干或肝总动脉行 DSA，减影图像采集应包括动脉期、实质期及静脉期；如发现肝脏部分区域血管稀少/缺乏或肿瘤染色不完全，必须寻找肿瘤侧支动脉供血，需做肠系膜上动脉、胃左动脉、膈下动脉、右肾动脉（右肾上腺动脉）或胸廓内动脉等造影，以发现异位起源的肝动脉或肝外动脉侧支供养血管。仔细分析造影表现，明确肿瘤部位、大小、数目以及供血动脉支。

（2）根据动脉插管化疗、栓塞操作的不同，通常分为：  
①动脉灌注化疗或 HAIC（具体应用见附录 6）：是指经肿瘤供血动脉灌注化疗，包括留置导管行持续灌注化疗，常用化疗药物有蒽环类、铂类和氟尿嘧啶类等，需根据化疗药物的药代动力学特点设计灌注药物的浓度和时间<sup>[201]</sup>。②动脉栓塞

(Transarterial embolization, TAE): 单纯用颗粒型栓塞剂栓塞肿瘤的供血动脉分支。③TACE: 是指将带有化疗药物的碘化油乳剂或载药微球、补充栓塞剂[明胶海绵颗粒、空白微球、聚乙烯醇颗粒(Polyvinyl alcohol, PVA)]等经肿瘤供血动脉支的栓塞治疗。栓塞时应尽可能栓塞肿瘤的所有供养血管,以尽量使肿瘤去血管化。根据栓塞剂的不同,可以分为常规TACE(Conventional-TACE, cTACE)和药物洗脱微球TACE(Drug-eluting beads-TACE, DEB-TACE; 又称载药微球TACE)。cTACE是指采用以碘化油化疗药物乳剂为主,辅以明胶海绵颗粒、空白微球或PVA的栓塞治疗。通常先灌注一部分化疗药物,一般灌注时间不应 $< 20$  min。然后将另一部分化疗药物与碘化油混合成乳剂进行栓塞。超液化碘化油与化疗药物需充分混合成乳剂,碘化油用量一般为 $5 \sim 20$  ml,最多不超过 $30$  ml。在透视监视下依据肿瘤区碘化油沉积是否浓密、瘤周是否已出现门静脉小分支显影为碘化油乳剂栓塞的终点。在碘化油乳剂栓塞后加用颗粒性栓塞剂。尽量避免栓塞剂反流栓塞正常肝组织或进入非靶器官。DEB-TACE是指采用加载化疗药物的药物洗脱微球为主的栓塞治疗。载药微球可以负载阿霉素、伊立替康等正电荷化疗药物,载药微球粒径大小主要有 $70\text{--}150\mu\text{m}$ 、 $100\text{--}300\mu\text{m}$ 、 $300\text{--}500\mu\text{m}$ 或 $500\text{--}700\mu\text{m}$ 等,应根据肿瘤大小、血供情况和治疗目的选择不同粒径的微球,常用为 $100\text{--}300\mu\text{m}$ 、 $300\text{--}500\mu\text{m}$ 。DEB-TACE可以栓塞肝癌供血动脉使肿瘤缺血坏

死，同时作为化疗药物的载体，持续稳定释放药物的优势，可以使肿瘤局部达到较高血药浓度。DEB-TACE 推注速度推荐 1ml/min，需注意微球栓塞后再分布，尽可能充分栓塞远端肿瘤滋养动脉，同时注意保留肿瘤近端供血分支，减少微球返流对正常肝组织损害<sup>[202]</sup>。

（3）精细 TACE 治疗：为减少肿瘤的异质性导致 TACE 疗效的差异，提倡精细 TACE 治疗。精细 TACE 包括：①微导管超选择插管至肿瘤的供血动脉分支进行栓塞<sup>[199, 202, 203]</sup>；②推荐 TACE 术中采用锥形束 CT 技术为辅助的靶血管精确插管及监测栓塞后疗效<sup>[204]</sup>；③ 栓塞材料的合理应用，包括碘化油、微球、药物洗脱微球等<sup>[205]</sup>；④ 根据患者肿瘤状况、肝功能情况和治疗目的采用不同的栓塞终点。

#### 5. TACE 术后常见不良反应和并发症。

TACE 治疗的最常见不良反应是栓塞后综合征，主要表现为发热、疼痛、恶心和呕吐等。发热、疼痛的发生原因是肝动脉被栓塞后引起局部组织缺血、坏死，而恶心、呕吐主要与化疗药物有关。此外，还有穿刺部位出血、白细胞下降、一过性肝功能异常、肾功能损害以及排尿困难等其他常见不良反应。介入治疗术后的不良反应会持续 5~7 天，经对症治疗后大多数患者可以完全恢复。

并发症：急性肝、肾功能损害；消化道出血；胆囊炎和胆囊穿孔；肝脓肿和胆汁瘤形成；栓塞剂异位栓塞（包括碘化油肺和脑栓塞、消化道穿孔、脊髓损伤、膈肌损伤等）。



## 6. TACE 的疗效评价。

根据 mRECIST 以及 EASL 评价标准等评估肝癌局部疗效，长期疗效指标为患者总生存时间（Overall survival, OS）；短期疗效为客观缓解率（Objective response rate, ORR）、TACE 治疗至疾病进展时间。

## 7. 影响 TACE 远期疗效的主要因素<sup>[193]</sup>。

（1）肝硬化程度、肝功能状态；（2）血清 AFP 水平；（3）肿瘤负荷和临床分期；（4）肿瘤包膜是否完整；（5）门静脉/肝静脉、下腔静脉有无癌栓；（6）肿瘤血供情况；（7）肿瘤的病理分型；（8）患者的体能状态；（9）有慢性乙型肝炎背景患者的血清 HBV-DNA 水平；（10）是否联合消融、分子靶向治疗、免疫治疗、放射治疗以及外科手术等综合治疗。

## 8. 随访及 TACE 间隔期间治疗。

一般建议第一次 TACE 治疗后 4~6 周时复查增强 CT 和/或多参数 MRI 扫描、肿瘤相关标志物、肝肾功能和血常规检查等；若影像学随访显示肝脏肿瘤灶内碘油沉积浓密、肿瘤组织坏死无强化且无新病灶，暂时可以不做 TACE 治疗。后续是否需要 TACE 治疗及频次应依随访结果而定，主要包括患者对上一次治疗的反应、肝功能和体能状况的变化。随访时间可以间隔 1~3 个月或更长时间，依据 CT 和/或 MRI 动态增强扫描评价肝脏肿瘤的存活情况，以决定是否需要再次进行 TACE 治疗。对于大肝癌/巨块型肝癌常要 3-4 次或以上

的 TACE 治疗。目前主张 TACE 联合其他治疗方法，目的是控制肿瘤、提高患者生活质量和延长生存。

#### 9. TACE 治疗注意点。

(1) 提倡精细 TACE 治疗：主要为微导管超选择性插管至肿瘤的供血动脉支，精准地注入碘化油乳剂和颗粒性栓塞剂，以提高疗效和保护肝功能。

(2) DEB-TACE 与 cTACE 治疗的总体疗效无显著差异，但肿瘤的客观有效率方面 DEB-TACE 具有一定的优势<sup>[205]</sup>（证据等级 1，推荐 B）。

(3) 重视局部治疗联合局部治疗、局部治疗联合系统抗肿瘤治疗<sup>[193]</sup>：

① TACE 联合消融治疗：为了提高 TACE 疗效，主张在 TACE 治疗基础上酌情联合消融治疗，包括 RFA、MWA 以及冷冻等治疗<sup>[206, 207]</sup>（证据等级 2，推荐 B）。目前临床有两种 TACE 联合热消融治疗方式：序贯消融：先行 TACE 治疗，术后 1~4 周内加用消融治疗；同步消融：在 TACE 治疗的同时给予消融治疗，可以明显提高临床疗效，并减轻肝功能损伤<sup>[206]</sup>。

② TACE 联合外放射治疗<sup>[208, 209]</sup>（证据等级 2，推荐 B）：主要指门静脉主干癌栓、下腔静脉癌栓和局限性大肝癌介入治疗后的治疗。

③ TACE 联合二期外科手术切除：大肝癌或巨块型肝癌在 TACE 治疗后转化并获得二期手术机会时，推荐外科手术切除<sup>[120, 123]</sup>（证据等级 3，推荐 A）。

④ TACE 联合其他抗肿瘤治疗：包括联合分子靶向药物、免疫治疗、系统抗肿瘤治疗、放射免疫和靶向药物等。

⑤ TACE 联合抗病毒治疗：对有 HBV、HCV 感染背景肝癌患者 TACE 治疗时应积极抗病毒治疗<sup>[210,211]</sup>（证据等级 3，推荐 A）。

（4）对肝癌伴门静脉癌栓患者，在 TACE 基础上可以使用门静脉内支架置入术联合碘-125 粒子条或碘-125 粒子门静脉支架置入术，有效处理门静脉主干癌栓<sup>[212]</sup>（证据等级 2，推荐 B）。采用碘-125 粒子条或直接穿刺植入碘-125 粒子治疗门静脉一级分支癌栓<sup>[213,214]</sup>（证据等级 4，推荐 C）。

（5）外科术后高危复发患者预防性 TACE 治疗<sup>[134,135]</sup>（证据等级 1，推荐 A）：对肿瘤多发、合并肉眼或镜下癌栓、肿瘤直径 > 5cm 的患者，预防性 TACE 能延长患者总生存期和无瘤生存期。

### 要点论述

（1）TACE 是肝癌常用的非手术治疗方法，主要适用于 CNLC II b、III a 和部分 III b 期肝癌患者。

（2）提倡精细 TACE 治疗，以减少肿瘤的异质性导致 TACE 疗效的差异。

（3）TACE 治疗（包括 cTACE 和 DEB-TACE）必须遵循规范化和个体化的方案。

(4) 提倡 TACE 联合消融治疗、放射治疗、外科手术、分子靶向药、免疫治疗和抗病毒治疗等综合治疗，以进一步提高 TACE 疗效。

(5) 对肝癌伴门静脉主干或一级分支癌栓可以在 TACE 基础上联合使用门静脉内支架置入术联合碘-125 粒子治疗或直接穿刺植入碘-125 粒子进行治疗。

#### (四) 放射治疗。

放射治疗分为外放射治疗和内放射治疗。外放射治疗是利用放疗设备产生的射线(光子或粒子)从体外对肿瘤照射。内放射治疗是利用放射性核素,经机体管道或通过针道植入肿瘤内。

##### 1. 外放射治疗。

##### (1) 外放射治疗适应证。

① CNLC I a、部分 I b 期肝癌患者,如无手术切除或消融治疗适应证或不愿接受有创治疗,可以酌情考虑采用 SBRT 作为治疗手段<sup>[215-221]</sup>(证据等级 2,推荐 B)。② CNLC II a、II b 期肝癌患者,TACE 联合外放射治疗,可以改善局部控制率、延长生存时间,较单用 TACE、索拉非尼或 TACE 联合索拉非尼治疗的疗效好<sup>[208, 216, 222-226]</sup>(证据等级 2,推荐 B),可以适当采用。③ CNLC III a 期肝癌患者,可以切除的伴门静脉癌栓的肝癌行术前新辅助放射治疗或术后辅助放射治疗,延长生存<sup>[95, 227]</sup>(证据等级 2,推荐 B);对于不能手术切除的,可以行姑息性放射治疗,或放射治疗与 TACE 等联合治疗,延长

患者生存<sup>[208, 225, 226]</sup>（证据等级 2，推荐 B）。④CNLC IIIb 期肝癌患者，部分寡转移灶者，可以行 SBRT，延长生存时间；淋巴结、肺、骨、脑或肾上腺等转移灶，外放射治疗可以减轻转移灶相关疼痛、梗阻或出血等症状，延长生存时间<sup>[209, 228, 229]</sup>（证据等级 3，推荐 A）。⑤一部分无法手术切除的肝癌患者肿瘤放射治疗后缩小或降期，可以转化为手术切除<sup>[209, 218]</sup>（证据等级 2，推荐 B）；外放射治疗也可以用于等待肝癌肝移植术前的桥接治疗<sup>[230]</sup>；肝癌术后病理示有 MVI 者、肝癌手术切缘距肿瘤  $\leq 1\text{cm}$  的窄切缘者，术后辅助放射治疗可以减少病灶局部复发或远处转移，延长患者无瘤生存期<sup>[231, 232]</sup>（证据等级 3，推荐 C）。

## （2）外放射治疗禁忌证。

肝癌患者如肝内病灶弥散分布，或 CNLC IV 期者，不建议行外放射治疗。

## （3）外放射治疗实施原则与要点。

肝癌外放射治疗实施原则为综合考虑肿瘤照射剂量，周围正常组织耐受剂量，以及所采用的放射治疗技术。肝癌外放射治疗实施要点为：①放射治疗计划制定时，肝内病灶在增强 CT 中定义，必要时参考 MRI 影像等多种影像资料，可以利用正常肝组织的增生能力，放射治疗时保留部分正常肝不受照射，可能会使部分正常肝组织获得增生。②肝癌照射剂量，与患者生存时间及局部控制率密切相关，基本取决于周边正常组织的耐受剂量<sup>[122, 233]</sup>。肝癌照射剂量：立体定向放

射治疗一般推荐  $\geq 45 \sim 60\text{Gy}/3 \sim 10$  分次 (Fraction, Fx)<sup>[234]</sup>、放射治疗生物等效剂量 (Biological effective dose, BED) 约  $\geq 80\text{Gy}$  左右 ( $\alpha/\beta$  比值取  $10\text{Gy}$ )，病灶可获得较好的放疗疗效<sup>[215]</sup>；常规分割放射治疗为  $50 \sim 75\text{Gy}$ ；新辅助放射治疗门静脉癌栓的剂量可以为  $3\text{Gy} \times 6\text{Fx}$ <sup>[95]</sup>。具有图像引导放射治疗 (Image guided radiation therapy, IGRT) 技术条件者，部分肝内病灶、癌栓或肝外淋巴结、肺、骨等转移灶可以行低分割放射治疗，以提高单次剂量、缩短放射治疗时间、疗效也不受影响甚至可以提高<sup>[235-237]</sup>；非 SBRT 的低分割外放射治疗，可以利用模型计算，有 HBV 感染患者的肝细胞  $\alpha/\beta$  比值取  $8\text{Gy}$ ，肿瘤细胞  $\alpha/\beta$  比值取  $10 \sim 15\text{Gy}$ ，作为剂量换算参考<sup>[122, 209, 238]</sup>。③正常组织耐受剂量需考虑：放射治疗分割方式、肝功能 Child-Pugh 分级、正常肝 (肝脏-肿瘤) 体积、胃肠道淤血和凝血功能状况等 (附录 7)。④肝癌放射治疗技术：建议采用三维适形或调强放射治疗、IGRT 或 SBRT 等技术。IGRT 优于非 IGRT 技术<sup>[233]</sup>，螺旋断层放射治疗适合多发病灶的肝癌患者。呼吸运动是导致肝脏肿瘤在放射治疗过程中运动和形变的主要原因，目前可以采取多种技术以减少呼吸运动带来的影响，如门控技术、实时追踪技术、呼吸控制技术以及腹部加压结合 4D-CT 确定内靶区技术等<sup>[239]</sup>。⑤目前缺乏较高级别的临床证据以支持肝癌患者质子放射治疗的生存率优于光子放射治疗<sup>[216]</sup>。

#### (4) 外放射治疗主要并发症。

放射性肝病 (Radiation-induced liver disease, RILD) 是肝脏外放射治疗的剂量限制性并发症, 分典型性和非典型性两种: ①典型 RILD: 碱性磷酸酶升高 > 2 倍正常值上限、无黄疸性腹腔积液、肝肿大; ②非典型 RILD: 碱性磷酸酶 > 2 倍正常值上限、谷丙转氨酶 > 正常值上限或治疗前水平 5 倍、肝功能 Child-Pugh 评分下降  $\geq 2$  分, 但是无肝肿大和腹腔积液。诊断 RILD 必须排除肝肿瘤进展、病毒性或药物性所致临床症状和肝功能损害<sup>[209]</sup>。

## 2. 质子束放射疗法与内放射治疗

质子放射治疗 (Proton radiotherapy, PBT) 对于术后复发或残留肝癌病灶 (大小 < 3 cm, 数目  $\leq 2$  个) 的疗效与 RFA 相似<sup>[240]</sup> (证据等级 2, 推荐 C)。

内放射治疗是局部治疗肝癌的一种方法, 包括钇-90 微球疗法、碘-131 单抗、放射性碘化油、碘-125 粒子植入等<sup>[47, 228, 229]</sup>。RFA 治疗肝癌后序贯使用碘-131-美妥昔单抗治疗, 可以降低 RFA 治疗后局部复发率, 改善患者生存<sup>[241]</sup> (证据等级 2, 推荐 C)。粒子植入技术包括组织间植入、门静脉植入、下腔静脉植入和胆道内植入, 分别治疗肝内病灶、门静脉癌栓、下腔静脉癌栓和胆管内癌或癌栓。氯化锶 ( $^{89}\text{SrCl}_2$ ) 发射出  $\beta$  射线, 可以用于靶向治疗肝癌骨转移病灶<sup>[242]</sup> (证据等级 3, 推荐 C)。

### 要点论述

(1) CNLC IIIa 期肝癌患者, 合并可切除门脉癌栓的肝

癌可以行术前新辅助放射治疗或术后辅助放射治疗，延长生存；对于不能手术切除者，可以行姑息性放射治疗，或放射治疗与 TACE 等联合治疗，延长患者生存。

(2) CNLC IIIb 期肝癌患者，部分寡转移灶者可以行 SBRT 放射治疗，延长生存；外放射治疗也可以减轻淋巴结、肺、骨、脑或肾上腺转移所致疼痛、梗阻或出血等症状。

(3) 部分患者可以通过放射治疗转化获得手术切除机会。

(4) 肝肿瘤照射剂量：立体定向放射治疗一般推荐  $\geq 45 \sim 60\text{Gy}/3 \sim 10\text{Fx}$ ，常规分割放射治疗一般为  $50 \sim 75\text{Gy}$ ，照射剂量与患者生存密切相关。部分肝内病灶或肝外转移灶可以行低分割放射治疗，以提高单次剂量、缩短放射治疗时间。

(5) 正常组织的耐受剂量必须考虑：放射治疗分割方式、肝功能 Child-Pugh 分级、正常肝（肝脏-肿瘤）体积、胃肠道瘀血和凝血功能状况等。

(6) IGRT 优于三维适形放射治疗或调强放射治疗，立体定向放射治疗必须在 IGRT 下进行。

(7) 内放射治疗是肝癌局部治疗的一种方法。

(五) 系统抗肿瘤治疗。

系统治疗或称之为全身性治疗，主要指抗肿瘤治疗，包括分子靶向药物治疗、免疫治疗、化学治疗和中医中药治疗等；另外还包括了针对肝癌基础疾病的治疗，如抗病毒治疗、保肝利胆和支持对症治疗等。



由于肝癌起病隐匿，首次诊断时只有不到 30% 的肝癌患者适合接受根治性治疗，系统抗肿瘤治疗在中晚期肝癌的治疗过程中发挥重要的作用。系统抗肿瘤治疗可以控制疾病的进展，延长患者的生存时间。系统抗肿瘤治疗的适应证主要为：①CNLC IIIa、IIIb 期肝癌患者；②不适合手术切除或 TACE 治疗的 CNLC II b 期肝癌患者；③TACE 治疗抵抗或 TACE 治疗失败的肝癌患者。

### 1. 一线抗肿瘤治疗。

#### (1) 阿替利珠单抗联合贝伐珠单抗。

阿替利珠单抗联合贝伐珠单抗被批准用于既往未接受过全身系统性治疗的不可切除肝癌患者（证据等级 1，推荐 A）。IMbrave150 全球多中心 III 期研究结果显示<sup>[243,244]</sup>，阿替利珠单抗联合贝伐珠单抗组的中位生存时间和无进展生存期（Progression free survival, PFS）较索拉非尼组均有明显延长，死亡风险降低 34%，疾病进展风险降低 35%。对于中国亚群人群，联合治疗组患者也有明显的临床获益，与索拉非尼相比死亡风险降低 47%，疾病进展风险降低 40%。并且联合治疗延迟了患者报告的中位生活质量恶化时间。常见的不良反应有高血压、蛋白尿、肝功能异常、甲状腺功能减退、腹泻以及食欲下降等。

#### (2) 信迪利单抗联合贝伐珠单抗类似物。

信迪利单抗联合贝伐珠单抗类似物已在我国被批准用于既往未接受过系统抗肿瘤治疗的不可切除或转移性肝癌

的一线治疗（证据等级 1，推荐 A）。ORIENT32 全国多中心 III 期研究结果显示<sup>[245]</sup>，信迪利单抗联合贝伐珠单抗类似物疗效显著优于索拉非尼组，与索拉非尼组相比，联合治疗组死亡风险下降 43%，疾病进展风险下降 44%。联合方案安全性较好，联合治疗组最常见的不良反应为蛋白尿、血小板减少、谷草转氨酶升高、高血压和甲状腺功能减退等。

### （3）多纳非尼。

多纳非尼在我国已被批准用于既往未接受过全身系统性抗肿瘤治疗的不可切除肝癌患者（证据等级 1，推荐 A）。与索拉非尼相比，多纳非尼能够明显延长晚期肝癌的中位生存时间，死亡风险下降 17%；多纳非尼和索拉非尼两组的中位 PFS 相似，但多纳非尼组具有良好的安全性和耐受性<sup>[246]</sup>。最常发生的不良反应为手足皮肤反应、谷草转氨酶升高、总胆红素升高、血小板降低和腹泻等。

### （4）仑伐替尼。

仑伐替尼适用于不可切除的肝功能 Child-Pugh A 级的晚期肝癌患者（证据等级 1，推荐 A）。REFLECT 全球多中心临床 III 期对照研究显示<sup>[247]</sup>，其中位生存时间非劣于索拉非尼，研究达到非劣效终点 [风险比 (hazard ratio, *HR*) 为 0.92，95%置信区间 (confidence interval, *CI*) 为 0.79 ~ 1.06]。仑伐替尼组中位 PFS 显著优于索拉非尼组，疾病进展风险下降 34%。常见不良反应为高血压、蛋白尿、腹泻、食欲下降、疲劳以及手足综合征等。

#### （5）索拉非尼。

索拉非尼是最早用于肝癌系统抗肿瘤治疗的分子靶向药物。多项临床研究表明，索拉非尼对于不同国家地区、不同肝病背景的晚期肝癌患者都具有一定的生存获益<sup>[248, 249]</sup>（证据等级 1，推荐 A）。索拉非尼可以用于肝功能 Child-Pugh A 级或 B 级的患者，但是相对于肝功能 Child-Pugh B 级，Child-Pugh A 级的患者生存获益比较明显<sup>[250]</sup>。治疗过程中应定期评估疗效和监测毒性。常见的不良反应为腹泻、手足综合征、皮疹、高血压、纳差以及乏力等，一般发生在治疗开始后的 2~6 周内。治疗过程中需要密切监测血压，定期检查肝肾功能、HBV-DNA、血常规、凝血功能以及尿蛋白等。在治疗过程中，还应注意心肌缺血风险，特别高龄患者应给予必要的监测和相关检查。

#### （6）系统化疗。

FOLFOX4 方案在我国被批准用于一线治疗不适合手术切除或局部治疗的局部晚期和转移性肝癌<sup>[251, 252]</sup>（证据等级 1，推荐 A）。另外，三氧化二砷对中晚期肝癌具有一定的姑息治疗作用<sup>[253]</sup>（证据等级 3，推荐 C），在临床应用时应注意监测和防治肝肾毒性。

#### （7）其他一线治疗进展。

免疫检查点抑制剂治疗广泛应用于各种实体瘤的治疗，单一的免疫检查点抑制剂有效率较低。目前多项临床研究证实，抗血管生成治疗可以改善肿瘤的微环境，增强

PD-1/PD-L1 抑制剂抗肿瘤的敏感性，抗血管生成联合免疫治疗可以取得协同抗肿瘤效果。免疫检查点抑制剂联合大分子抗血管生成药物（贝伐珠单抗或生物类似物）一线治疗晚期肝癌，已经有两项 III 期研究（IMbrave150, ORIENT32）取得成功；联合小分子抗血管生成药物有多项临床研究正在开展之中。这些研究包括且不限于：卡瑞利珠单抗联合阿帕替尼 III 期临床研究（SHR-1210-III-310），仑伐替尼联合帕博利珠单抗 III 期临床研究（LEAP 002），仑伐替尼联合纳武利尤单抗 I b 期临床研究（Study 117），CS1003（PD-1 单抗）联合仑伐替尼 III 期临床研究（CS1003-305），特瑞普利单抗联合仑伐替尼 III 期临床研究等。除此之外，免疫检查点抑制剂与其他药物联合的临床研究也在开展中，如卡瑞利珠单抗联合奥沙利铂为主的系统化疗的 III 期临床研究，度伐利尤单抗联合曲美木单抗 III 期临床研究（HIMALAYA），信迪利单抗联合 IBI310（抗 CTLA-4 单抗） III 期临床研究等。

## 2. 二线抗肿瘤治疗。

### （1）瑞戈非尼。

瑞戈非尼被批准用于既往接受过索拉非尼治疗的肝癌患者（证据等级 1，推荐 A）。国际多中心 III 期 RESORCE 研究评估了瑞戈非尼用于索拉非尼治疗后出现进展的肝癌患者的疗效和安全性。其结果显示<sup>[254]</sup>，与安慰剂对照组相比，瑞戈非尼组患者死亡风险显著降低 37%，疾病进展风险下降 54%。常见不良反应为高血压、手足皮肤反应、乏力及腹泻

等。其不良反应与索拉非尼类似，因此，不适合用于那些对索拉非尼不能耐受的患者。

#### （2）阿帕替尼。

甲磺酸阿帕替尼是我国自主研发的小分子靶向新药，已被批准单药用于既往接受过至少一线系统性抗肿瘤治疗后失败或不可耐受的晚期肝癌患者（证据等级 1，推荐 A）。阿帕替尼二线治疗中国晚期肝癌的 III 期临床研究结果表明<sup>[255]</sup>，与安慰剂相比，阿帕替尼显著延长二线或以上晚期肝癌患者的中位生存时间，死亡风险降低 21.5%，疾病进展风险下降 52.9%。常见不良反应是高血压、蛋白尿、白细胞减少症以及血小板减少症等。在使用过程中，应密切随访患者的不良反应，需要根据患者的耐受性给予必要的剂量调整。

#### （3）卡瑞利珠单抗。

卡瑞利珠单抗已被批准用于既往接受过索拉非尼治疗和/或含奥沙利铂系统化疗的晚期肝癌患者的治疗（证据等级 3，推荐 B）。卡瑞利珠单抗在既往系统抗肿瘤治疗过的中国肝癌的 II 期临床研究结果显示<sup>[256]</sup>，ORR 为 14.7%，6 个月生存率为 74.4%，12 个月生存率为 55.9%。常见的不良反应是反应性毛细血管增生症、谷丙转氨酶/谷草转氨酶升高、甲状腺功能减退和乏力等。多项研究表明<sup>[257, 258]</sup>，卡瑞利珠单抗和阿帕替尼联合应用后，反应性毛细血管增生症的发生率明显下降。

#### （4）替雷利珠单抗。

替雷利珠单抗被批准用于至少经过一次全身抗肿瘤治疗的肝癌患者的治疗（证据等级 3，推荐 B）。一项全球、多中心旨在评估替雷利珠单抗用于治疗既往接受过至少一种全身治疗的不可切除的肝癌的疗效和安全性的 II 期研究（RATIONALE 208）结果显示<sup>[259]</sup>，中位无进展时间 2.7 个月，中位生存时间 13.2 个月，其中接受过一线治疗患者和二线及以上治疗患者的中位生存时间分别为 13.8 个月和 12.4 个月。总人群的 ORR 为 13.3%，其中接受过一线全身治疗患者的 ORR 为 13.8%，接受过二线及以上治疗患者的 ORR 为 12.6%。安全性良好，主要不良反应为谷草转氨酶升高、谷丙转氨酶升高、无力和甲状腺功能减退等。目前替雷利珠单抗对比索拉非尼一线治疗不可切除肝癌患者的国际多中心 III 期研究（RATIONALE 301），以及替雷利珠单抗联合仑伐替尼一线治疗不可切除肝癌患者的中国多中心 II 期研究（BGB-A317-211）正在开展中。

#### （5）其他二线抗肿瘤治疗方案。

美国 FDA 曾附条件批准帕博利珠单抗<sup>[260]</sup>（证据等级 3，推荐 B）和纳武利尤单抗联合伊匹木单抗<sup>[261]</sup>（证据等级 3，推荐 B），用于既往索拉非尼治疗后进展或无法耐受索拉非尼的肝癌患者，卡博替尼用于一线系统抗肿瘤治疗后进展的肝癌患者<sup>[262]</sup>（证据等级 1，推荐 B），雷莫芦单抗用于血清 AFP 水平  $\geq 400 \mu\text{g/L}$  肝癌患者的二线治疗<sup>[263, 264]</sup>（证据等级 1，推荐 B）。

目前免疫检查点抑制剂治疗与靶向药物、化疗药物、局部治疗的联合方案用于肝癌的二线治疗的研究也在不断地探索之中。

### 3. 其他治疗。

#### (1) 中国医药学治疗。

在病证辨治<sup>[265]</sup>中西医结合临床医学体系指导下,采取病证结合<sup>[266]</sup>临床诊疗模式,运用中国医药学方药、现代中药制剂以及中医药特色诊疗技术,统筹治则在肝癌的围手术期、术后辅助治疗期、随访康复期、姑息期等不同时期,配合西医治疗以控制症状、保驾护航、预防复发转移及延长生存的作用。

#### 1) 中国医药学方药

##### ①围手术期的应用

治疗目标: 改善肝功能, 提高手术耐受性。

治疗原则: 理气、疏肝、健脾。

推荐方药: 《重庆堂医学随笔》青附金丹加减。

##### ②术后辅助治疗的应用

治疗目标: 减少术后并发症, 加快术后康复。

治疗原则: 扶正、健脾、养血。

推荐方药: 《济生方》归脾汤加减。

##### ③随访康复期的应用

治疗目标: 提高生活质量, 预防肿瘤复发转移。

治疗原则: 疏肝、健脾、扶正。

推荐方药：《太平惠民和剂局方》逍遥散加减。

#### ④ 姑息期的应用

治疗目标：减毒增效，延长生存期。

治疗原则：养阴、软坚、化痰。

推荐方药：《柳州医话》一贯煎合《姜春华全集》益肝清癥汤加减。

### 2) 现代中药制剂

除了中国医药学中方药煎煮成汤剂外，若干种现代中药制剂[如槐耳颗粒<sup>[136]</sup>（证据等级 2，推荐 A）、华蟾素联合解毒颗粒<sup>[267]</sup>（证据等级 2，推荐 B）]已被用于肝癌手术切除后的辅助治疗。国家药品监督管理局附条件批准淫羊藿素软胶囊上市。该药用于不适合或患者拒绝接受标准治疗，且既往未接受过全身系统性治疗的、不可切除的肝细胞癌，患者外周血复合标志物满足以下检测指标的至少两项：AFP ≥ 400 ng/mL；TNF-α < 2.5 pg/mL；IFN-γ ≥ 7.0 pg/mL。另外，槐耳颗粒、榄香烯、华蟾素、康莱特、康艾、肝复乐、金龙胶囊、艾迪、鸦胆子油、复方斑蝥胶囊和慈丹胶囊等用于治疗晚期肝癌<sup>[268-275]</sup>，具有一定的疗效，患者的依从性、安全性和耐受性均较好，但是需要进一步开展规范化临床研究以获得高级别的循证医学证据支持。

### 3) 中医药特色诊疗技术<sup>[267-275]</sup>

#### ① 针灸治疗

根据病情及临床实际可以选择应用体针、头针、电针、



耳针、腕踝针、眼针、灸法、穴位埋线、穴位敷贴、耳穴压豆和拔罐等方法。

针灸治疗的取穴以肝俞、足三里为主穴，配以阳陵泉、期门、章门、三阴交等；穴位敷贴以章门、期门、肝俞、内关、公孙主穴，疼痛者配外关、足三里、阳陵泉；腹水配气海、三阴交、阴陵泉等。

## ②其他治疗

根据病情酌情使用活血化瘀、清热解毒等中药、中成药，进行外敷治疗、中药泡洗、中药熏洗等。

### （2）抗病毒治疗及其他保肝治疗。

合并有 HBV 感染的肝癌患者，口服核苷（酸）类似物抗病毒治疗应贯穿治疗全过程。手术前如果 HBV-DNA 水平较高，且谷丙转氨酶水平 >2 倍正常值上限，可以先给予抗病毒及保肝治疗，待肝功能好转后再行手术切除，提高手术安全性；对于 HBV-DNA 水平较高，但肝功能未见明显异常者可以尽快手术同时给予有效的抗病毒治疗。若乙肝表面抗原（HBsAg）阳性，均建议应用强效低耐药的恩替卡韦、替诺福韦酯或丙酚替诺福韦等<sup>[211]</sup>（证据等级 1，推荐 A）。对于 HCV 相关肝癌，HCV RNA 阳性均建议采用 DAAs 行抗病毒治疗<sup>[276,277]</sup>（证据等级 1，推荐 A）。

肝癌患者在自然病程中或治疗过程中可能会伴随肝功能异常，应及时适当地使用具有抗炎、抗氧化、解毒、利胆和肝细胞膜修复保护作用的保肝药物，如异甘草酸镁注射

液、甘草酸二铵、复方甘草酸苷、双环醇、水飞蓟素、还原型谷胱甘肽、腺苷蛋氨酸、熊去氧胆酸、多烯磷脂酰胆碱以及乌司他丁等。这些药物可以保护肝功能、提高治疗安全性，降低并发症和改善生活质量。

### （3）对症支持治疗

肝癌患者往往合并有肝硬化、脾脏肿大，并因抗肿瘤治疗等导致一系或多系血细胞减少，可考虑给予血制品输注或药物治疗。中性粒细胞减少患者可酌情给予粒细胞集落刺激因子（granulocyte colony stimulating factor, G-CSF），包括聚乙二醇化重组人 G-CSF 和重组人 G-CSF（<sup>[278]</sup>）。血红蛋白 < 80 g/L 的患者可酌情输注红细胞悬液或药物治疗，包括铁剂、叶酸、维生素 B<sub>12</sub> 和促红细胞生成素。血小板减少患者可酌情考虑输注血小板，为减少血小板输注，非紧急情况下可使用重组人血小板生成素或血小板生成素受体激动剂等提升血小板计数<sup>[279]</sup>。

对于晚期肝癌患者，应给予最佳支持治疗，包括积极镇痛、纠正低白蛋白血症、加强营养支持，控制合并糖尿病患者的血糖水平，处理腹水、黄疸、肝性脑病、消化道出血及肝肾综合征等并发症。针对有症状的骨转移患者，可以使用双膦酸盐类药物。另外，适度的康复运动可以增强患者的免疫功能。同时，要重视患者的心理干预，增强患者战胜疾病的信心，把消极心理转化为积极心理，通过舒缓疗护让其享有安全感、舒适感，而减少抑郁与焦虑。

#### 4. 系统抗肿瘤治疗的疗效评价

对于采用系统抗肿瘤治疗的患者，目前大多采用实体瘤临床疗效评价标准（response evaluation criteria in solid tumor, RECIST）1.1 进行疗效评价。对于接受抗血管分子靶向治疗的患者，可以联合应用 mRECIST。对于接受免疫检查点抑制剂治疗的患者，也可以应用实体肿瘤免疫疗效评价标准（immune RECIST, iRECIST）<sup>[280]</sup>。

##### 要点论述

（1）系统抗肿瘤治疗的适应证：CNLC IIIa、IIIb 期肝癌患者，不适合手术切除或 TACE 治疗的 CNLC IIb 期肝癌患者，TACE 治疗抵抗或 TACE 治疗失败的肝癌患者。

（2）一线抗肿瘤治疗方案可以选择阿替利珠单抗联合贝伐珠单抗、信迪利单抗联合贝伐珠单抗类似物、多纳非尼、仑伐替尼、索拉非尼或者含奥沙利铂的系统化疗。

（3）二线抗肿瘤治疗方案，在我国可以选择瑞戈非尼、阿帕替尼、卡瑞利珠单抗或替雷利珠单抗。

（4）根据病情需要，可以应用中医中药。

（5）在抗肿瘤治疗的同时，抗病毒治疗应贯穿治疗全过程，同时酌情进行保肝利胆、支持对症治疗等。

##### （六）肝癌自发破裂的治疗

肝癌自发破裂是肝癌潜在的致死性并发症，单纯保守治疗在院病死率极高，但并非影响患者长期生存的决定因素。因此，在最初抢救成功后，应充分评估患者血流动力学、肝

功能、全身情况以及肿瘤是否可切除，制订个体化治疗方案  
[281-285]。

1. 对于肝肿瘤可切除、肝脏储备功能良好、血流动力学稳定的患者，首选手术切除<sup>[286, 287]</sup>（证据等级 2，推荐 A）。

2. 对于肝脏储备功能差，血流动力学不稳定、无手术条件的患者，可以选择 TAE<sup>[288]</sup>（证据等级 4，推荐 B）。

3. 受急诊条件限制，肝功能及肝肿瘤情况无法充分评估，可以先行 TAE，结合后续评估再选择相应治疗方案，若能行二期手术切除可以获得显著的生存获益<sup>[286]</sup>（证据等级 3，推荐 A）。

4. 肝癌自发破裂是手术后的高危复发因素，术中应充分的冲洗腹腔、术后予辅助治疗；术后单纯腹膜转移的患者可以考虑行积极根治性切除<sup>[289]</sup>（证据等级 3，推荐 C）。

## 五、声明

本指南的编撰工作独立于任何赞助单位，并且所有编写人员都承诺过编撰内容与是否受到资助无关。

## 附录 1

# 证据等级 (牛津循证医学中心 2011 版)

(临床) 问题	步骤 1	步骤 2	步骤 3	步骤 4	步骤 5
	(证据等级 1*)	(证据等级 2*)	(证据等级 3*)	(证据等级 4*)	(证据等级 5*)
这个疾病有多普遍? (患病率)	当地的, 当前的随机样本 调查 (或普查)	与当地情况相匹配调 查的系统综述**	当地的, 非随机样本 调查**	病例系列**	N/A
诊断或监测实验是否 准确? (诊断)	一致地应用了参考标准和 盲法的横断面研究的系统 综述	一致地应用了参考标 准和盲法的横断面研 究	非连续病例研究, 或 研究未能一致地应 用参考标准**	病例对照研究, 或应用 了差的或非独立的参 考标准**	基于机制的推理
若不给予这个治疗会 发生什么? (预后)	起始队列研究的系统综述	起始队列研究	队列研究或随机研 究的对照组*	病例系列或病例对照 研究, 或低质量预后队 列研究**	N/A
这个治疗有用吗? (治 疗效益)	随机试验或单病例随机对 照试验的系统综述	随机试验或具有巨大 效果的观察性研究	非随机对照队列/随 访研究**	病例系列, 病例对照研 究, 或历史对照研究**	基于机制的推理

这个治疗常见的伤害是什么？（治疗伤害）	随机试验的系统综述，巢式病例对照研究的系统综述，针对你所提临床问题患者的 n-of-1 试验，具有巨大效果的观察性研究	单个随机试验或（特殊地）具有巨大效果的观察性研究	非随机对照队列/随访研究（上市后监测）提供，足够数量来排除常见的伤害（对长期伤害需要足够长的随访时间） **	病例系列，病例对照研究，或历史对照研究**	基于机制的推理
这个治疗少见的伤害是什么？（治疗伤害）	随机试验或 n-of-1 试验的系统综述	随机试验或（特殊地）具有巨大效果的观察性研究			
这个试验(早期发现)值得吗？（筛查）	随机研究的系统综述	随机试验	非随机对照队列/随访研究*	病例系列，病例对照研究，或历史对照研究**	基于机制的推理

\* 根据研究质量、精确度、间接性，各个研究间不一致，若绝对效应值小，证据等级会被调低；若效应值很大，等级会被上调

\*\*系统综述普遍地优于单项研究

## 附录 2

### 推荐强度

推荐强度	定义描述
强推荐	非常确信真实值接近效应估计值。基于：高质量研究证据支持净获益（例如，利大于弊）；研究结果一致性好，没有或很少有例外；对研究质量轻微或没有疑虑；和/或获得专家组成员的同意。其他基于高质量证据，确信利明显大于弊（包括指南的文献回顾和分析中讨论的内容）也可支持强推荐。
中等程度推荐	对效应估计值有中等程度信心。基于：较好研究证据支持净获益（例如，利大于弊）；研究结果一致，有轻微和/或少数例外；对研究质量轻微或少量疑虑；和/或获得专家组成员的同意。其他基于中等质量证据且利大于弊（包括指南的文献回顾和分析中讨论的内容）也可形成中度推荐。
弱推荐	对效应估计值信心有限，该推荐为临床实践提供了目前最好的指导。基于：有限的研究证据支持净获益（例如，利大于弊）；研究结果一致，但有重要的例外；研究质量有重要的疑虑；和/或获得专家组成员的同意。其他基于有限的证据（包括指南的文献回顾和分析中讨论的内容）也可导致弱推荐。

注：推荐强度“强推荐、中等程度推荐、弱推荐”正文中分别用“A、B、C”表示

## 附录 3

# 肝癌的新型标志物与分子分型介绍

近年来，“液体活检”（Liquid biopsy）包括循环游离微 RNA（Circulating cell-free microRNA）、循环肿瘤细胞（Circulating tumor cell, CTC）、循环肿瘤 DNA（Circulating tumor DNA, ctDNA）等，在肿瘤早期诊断和疗效评价等方面展现出重要价值。肝癌“液体活检”也取得较多进展，相比于血清 AFP 等临床常用血清学分子标志物可能具有更高的灵敏度和特异性<sup>[290]</sup>。

CTC 检测可以成为一种肝癌预后预测和疗效评价的临床新工具<sup>[291, 292]</sup>。有报道，外周血 EpCAM<sup>+</sup> CTC 具有干细胞样特性，是肝癌切除术后早期复发的独立预测指标<sup>[293]</sup>；检测 CTC 对经导管动脉化疗栓塞术治疗后及放射治疗后肝癌复发和进展具有预测作用<sup>[294]</sup>；不同部位的 CTC 能预测不同转移类型<sup>[295]</sup>；动态检测 CTC 可以用于监控肝癌肝移植术后肿瘤复发。

ctDNA 是由肿瘤释放至外周血的特异性突变 DNA 片段，能够反应肿瘤的基因组信息，可以用于早期诊断、监测肿瘤进展及对治疗反应等。有报道，ctDNA 用于肝癌早期诊断的灵敏度和特异性均优于血清 AFP<sup>[296, 297]</sup>，还可以反应肝癌术后动态变化<sup>[298, 299]</sup>。也有报道，利用特定基因表观遗传修饰特征，如甲基化<sup>[300]</sup>、5-hmc<sup>[301]</sup>等也可以用于肝癌早期诊断。

基因组、转录组、表观基因组及蛋白组学等的研究为肝癌的分子分型提供了依据，这些不同的分子分型反映了肝癌



不同的生物学背景，对肝癌患者疗效的预测和治疗的选择有重要影响<sup>[302]</sup>。目前，可以将中国肝癌患者分为 3 个亚型，即代谢驱动型、微环境失调型和增殖驱动型<sup>[303]</sup>；或 3 种蛋白质组亚型，即 S-I、S-II 和 S-III 型<sup>[304]</sup>。

你的狗头军师

## 附录 4

### 推荐肝癌病理诊断报告及主要描述指标

<p>请临床协助填写：</p> <p>肿瘤部位及术式：肝叶切除/肝段切除/局部切除/其他</p> <p>术前治疗 无/有，TACE/RFA/靶向/免疫检查点抑制剂</p>	<p>肿瘤数量 (n= )；肿瘤大小：（多结节性肿瘤应尽可能逐一测量 cm× cm× cm）</p> <p>肿瘤取材方式：7 点取材；其他：</p>
<p>大体类型：</p> <p>肝细胞癌：单结节型有包膜/单结节型无包膜</p> <p>多结节型</p> <p>巨块型</p> <p>弥漫型</p> <p>其他：</p> <p>肝内胆管癌：管内型</p> <p>管周浸润型</p> <p>肿块型</p> <p>其他：</p> <p>坏死无/有（具体比例）</p>	<p>组织学类型：</p> <p>肝细胞癌，非特指：细梁型、粗梁型、假腺管型、团片型等，</p> <p>特殊亚型：纤维板层型、硬化型、透明细胞型、富脂型、巨梁型、嫌色型、富中性粒细胞型、富淋巴细胞型和未分化型，其他：</p> <p>肝内胆管癌：</p> <p>大胆管型</p> <p>小胆管型</p> <p>特殊亚型：腺鳞癌、淋巴上皮瘤样型、肉瘤样型</p> <p>其他：</p> <p>混合型肝细胞癌-胆管癌（分别描述两种肿瘤成分的比例）</p>
<p>分化分级：</p> <p>肝细胞癌（I，II，III，IV/高，中，低）</p> <p>肝内胆管癌（高，中，低）</p>	<p>卫星结节：无/有</p> <p>微血管侵犯：无/有</p> <p>悬浮癌细胞：无/有</p>
<p>大血管癌栓：（巨检 / 手术所见）：无/有</p> <p>大血管癌栓位置（根据临床信息）</p>	<p>大胆管癌栓：无/有</p> <p>小胆管癌栓（显微镜下所见）：无/有</p>

MVI 风险分级：  
M0，未发现 MVI；  
M1（低危组），≤5 个 MVI，均发生于近癌旁肝组织（≤1cm）；  
M2（高危组），>5 个 MVI，或发生于远癌旁肝组织（>1cm）。

肝细胞异型增生结节：无/有：低级别/高级别	胆管上皮内瘤变 低级别/高级别
肝硬化：无/有；小结节/大结节/混合结节型	胆管内乳头状肿瘤：无/有
切缘：无癌，距肿瘤最近距离 cm	肝被膜：未侵犯/侵犯
癌周围肝组织：无/肝细胞大、小细胞变	周围神经侵犯：无/有
肝炎：无/有；肝炎程度 G；纤维化分期 S	淋巴结/远处转移：无/有，部位：
胆囊侵犯：无/有	膈肌侵犯：无/有
转化治疗/新辅助治疗后切除肝癌标本的病理评估： CPR： MPR：	免疫检查点治疗后癌旁肝组织免疫相关 肝损伤：无/有 肝细胞损伤 小叶内肝炎 胆管炎

## 附录 5

### 门静脉癌栓分型

程氏分型<sup>[305]</sup>:

- I 型, 门静脉癌栓侵犯肝叶或肝段的门静脉分支;
- II 型, 门静脉癌栓侵犯至门静脉左支或右支;
- III 型, 门静脉癌栓侵犯至门静脉主干;
- IV 型, 门静脉癌栓侵犯至肠系膜上静脉;
- I<sub>0</sub> 型, 术后病理学诊断门静脉微血管侵犯。

日本肝癌研究学会的 Vp 分型<sup>[306]</sup>:

- Vp1, 门静脉癌栓局限于门静脉二级分支以远;
- Vp2, 门静脉癌栓侵犯门静脉二级分支;
- Vp3, 门静脉癌栓侵犯门静脉一级分支;
- VP4, 门静脉癌栓侵犯门静脉主干或对侧一级分支。

## 附录 6

### 经导管动脉化疗栓塞治疗进展

(1) HAIC: 作为一种动脉内灌注化疗的介入治疗方式, HAIC 目前尚未形成统一治疗技术标准, 疗效差异较大。日本多中心、RCT II 期临床试验研究 (SCOOP-2 试验) 对比顺铂 HAIC 序贯索拉非尼与标准索拉非尼单药治疗晚期肝癌患者, 结果显示 HAIC 联合治疗组的中位生存期为 10 个月, 对比索拉非尼单药治疗组的 15.2 个月, 疗效不理想。HAIC 联合治疗组中有 23% 的患者由于一般状况恶化而无法在 HAIC 后接受任何进一步的治疗<sup>[307]</sup>。多中心随机三期试验 (SILIUS 试验) 除证实了该前瞻性随机 II 期试验的阴性结果外, 还测试了不同的 HAIC 方案 (低剂量顺铂-氟尿嘧啶) 联合索拉非尼对比索拉非尼单药治疗日本晚期肝癌患者, 同样为阴性结果<sup>[308]</sup>。因此, 多数日本专家讨论意见: 单独化疗或联合靶向药均无可证实的疗效, HAIC 不宜作为晚期肝癌的治疗方式 (证据等级 2, 推荐 B)。近年来我国学者采用 mFOLFOX 为基础的灌注方案使 HAIC 疗效得以提高。有研究表明, HAIC 治疗对于多次 TACE 治疗产生抵抗、肝癌伴门静脉癌栓、外科术后存在高危复发、肝外转移的肝癌患者, 疗效优于索拉非尼治疗<sup>[117, 121, 309]</sup> (证据等级 2, 推荐 B); 对肝癌伴门静脉癌栓患者 (CNLC IIIa 期) 采用 HAIC 联合索拉非尼治疗疗效明显优于单纯索拉非尼治疗。与 TACE 类似, mFOLFOX-HAIC 对部分肿瘤最大径 > 7cm, 初始不适合外科手术切除的肝癌患者, 有

助于转化，但一般建议连续完成 4 次或以上的 HAIC 治疗才能达到转化治疗的机会。

(2) TACE 预后的术前预测模型：① “Six-and-twelve” 模型：即肿瘤大小+数量之和  $\leq 6$ ， $> 6$  且  $\leq 12$ ， $> 12$ 。该模型对接受 TACE 治疗的肝癌患者进行个体化预后评估和危险分层，患者的风险分层不同，其中位生存时间差异显著。因此，使用 “Six-and-twelve” 模型，能为肝癌患者 TACE 术前提提供术后预期生存的参考值，辅助患者选择不同的治疗方式<sup>[310]</sup>（证据等级 2，推荐 A）。② TACE 的预后列线图模型：包含门静脉侵犯、肿瘤数目、肿瘤包膜、血清 AFP、谷草转氨酶、ICG-R15 等因素。该模型经 868 例肝癌患者验证，其预测生存相关的 C 指数达 0.755<sup>[311]</sup>。因此，使用上述两种模型能为肝癌患者 TACE 术前提提供术后预期生存的参考值，辅助患者选择不同的治疗方式。③ “TACE-predict” 模型：是针对肝癌 TACE 人群，可以在术前应用并在术后再次校准的个体化预后评估和危险分层模型。研究发现，肿瘤数目与直径、AFP、白蛋白、胆红素、血管侵犯、病因是 TACE 术前患者的预后因素；肿瘤数目与直径、AFP、胆红素、血管侵犯及影像学应答是 TACE 术后患者的预后因素。据此建立了 Pre-TACE-Predict 模型和 Post-TACE-Predict 模型，该模型可分别在 TACE 术前和术后计算患者生存概率。Pre-TACE-Predict 模型和 Post-TACE-Predict 模型的预测能力优于 HAP 和 mHAP III 评分。Post-TACE-Predict 模型能

够在术后对患者进行进一步预后评估和危险分层，并有助于辅助 TACE 后续的治疗决策，对指导临床实践具有重大意义<sup>[312]</sup>。

(3) TACE/HAIC 联合分子靶向、免疫治疗：TACTICS II 期临床研究表明，TACE 联合索拉非尼对比单纯 TACE，联合组的 PFS 有明显改善（22.8 个月 *vs* 13.5 个月， $P=0.02$ ）<sup>[313]</sup>，但最终 OS 未达到统计学差异（36.2 个月 *vs* 30.8 个月， $P=0.40$ ）（证据等级 2，推荐 B）。TACE/HAIC 等可能影响肿瘤微环境，联合分子靶向药物或免疫治疗等已经显示出良好的治疗前景，但目前多为小样本，循证医学级别不高的研究，尚需要多中心、大样本、高质量的临床研究进一步明确<sup>[314]</sup>。

## 附录 7

# 肝癌外放射治疗正常组织 具体耐受剂量参考

(1) 立体定向放射治疗：①肝功能Child-Pugh A级，放射治疗分次数3~5Fx，正常肝体积[肝脏体积-大体肿瘤体积，Liver-GTV] > 700 ml或 > 800 ml，Liver-GTV平均剂量分别 < 15 Gy或 < 18 Gy；放射治疗分次数6Fx，Liver-GTV体积 > 800 ml，平均剂量 < 20 Gy；每次肿瘤分割剂量4~8 Gy，Liver-GTV平均剂量 < 23 Gy为安全剂量<sup>[315, 316]</sup>（证据等级2，推荐A）。②亚洲肝癌患者常伴有肝硬化和脾功能亢进，导致胃肠道瘀血和凝血功能差，胃肠道的放射耐受剂量低于RTOG推荐的剂量<sup>[317]</sup>；目前文献及专家共识认为，放射治疗分次数3-5Fx，胃和小肠最大剂量均应 < 22.2~35Gy，最佳 < 30Gy。③放射治疗分次数3~5Fx，双肾平均剂量最佳 < 10Gy，脊髓最大剂量 < 21.9~30Gy，最佳 < 18~23Gy<sup>[318]</sup>。

(2) 常规分割剂量放射治疗：①肝功能Child-Pugh A级，Liver-GTV平均剂量 < 28~30 Gy；肝功能Child-Pugh B级者，肝脏对射线的耐受量明显下降，最佳 < 6 Gy，避免肝功能Child-Pugh C级患者行肝区放射治疗<sup>[209, 316]</sup>。②胃和小肠最大剂量均应 < 54Gy，胃 $V_{45}$  < 45%，小肠 $V_{50}$  ≤ 5%。③双肾平均剂量 ≤ 15Gy，如一侧肾脏平均剂量大于19Gy，则另一侧肾脏尽量避开；脊髓最大剂量 < 45Gy<sup>[315]</sup>。



## 附录 8

# 正在进行与免疫检查点抑制剂有关的研究 (部分)

**纳武利尤单抗:** I、II 期研究 Checkmate 040 表明, 纳武利尤单抗用于既往使用索拉非尼的肝癌患者, mOS 达到 15.6 个月, 其中亚洲患者的中位 OS 为 14.9 个月; 无论 PD-L1 表达阳性或阴性, 均可以获得临床缓解<sup>[319]</sup>。因此, 美国 FDA 有条件批准了纳武利尤单抗二线治疗肝癌。推荐剂量为一次 3mg/kg 或 240mg、每 2 周 1 次; 或者 1 次 480mg、每 4 周 1 次。但是, III 期研究 Checkmate 459, 即比较纳武利尤单抗对比索拉非尼一线治疗肝癌, 2020 年 1 月公布的结果纳武利尤单抗中位 OS 和 PFS 均有延长趋势, 但并没有达到预设的终点。纳武利尤单抗中位 OS 16.4 个月, 索拉非尼 14.7 个月 ( $HR$  0.85, 95%  $CI$  0.72 ~ 1.00,  $P=0.0522$ )<sup>[320]</sup>。2021 年 4 月 FDA 撤回纳武利尤单抗二线治疗肝癌适应证。

**帕博利珠单抗:** II 期研究 Keynote224 表明, 帕博利珠单抗用于既往索拉非尼治疗后进展或无法耐受索拉非尼治疗、肝功能 Child-Pugh A 级肝癌患者, 客观缓解率 17%、疾病稳定率 44%、中位 PFS 为 4.9 个月、中位 OS 为 12.9 个月<sup>[260]</sup>。因此, 美国 FDA 有条件批准了帕博利珠单抗二线治疗肝癌。用法为 1 次 200 mg、每 3 周 1 次。但是, 2019 年 2 月 III 期研究 Keynote240 结果揭晓, 帕博利珠单抗联合最佳支持治疗对比安慰剂联合最佳支持治疗二线治疗肝癌, OS 和 PFS 均有

所延长，但未达到预设的终点<sup>[321]</sup>。2021年9月，针对接受过系统抗肿瘤治疗、采用帕博利珠单抗二线治疗亚太区肝癌患者的临床研究Keynote394宣布获得阳性结果，其主要终点OS和次要终点PFS、ORR均达到阳性<sup>[322]</sup>，具体数据将在后续学术会议予以公布。

**卡瑞利珠单抗联合阿帕替尼：**全国多中心的卡瑞利珠单抗联合阿帕替尼用于晚期肝细胞癌(RESOLVE)的II期临床研究结果显示<sup>[257, 323]</sup>，卡瑞利珠单抗联合阿帕替尼用于肝细胞癌一线治疗组的ORR为34.3%，mPFS为5.7个月，中位OS为20.1个月；二线治疗组的ORR为22.5%，中位PFS为5.5个月，中位OS为21.8个月（证据等级3，推荐B）。用法为阿帕替尼250mg每天1次，卡瑞利珠单抗200mg（体重≥50kg）或3mg/kg（体重<50kg），每2周1次。

**仑伐替尼联合帕博利珠单抗：**仑伐替尼联合帕博利珠单抗一线治疗不可切除肝癌患者的Ib期研究，旨在评估联合治疗的有效性和安全性<sup>[324, 325]</sup>。共纳入了104例患者，研究结果显示根据mRECIST标准ORR为46.0%，mPFS为9.3个月，根据RECIST v1.1标准ORR为36.0%，mPFS为8.6个月。mOS为22个月（证据等级3，推荐B）。同时毒性是可控的，没有意外的安全信号，最常见的3级治疗相关的不良事件是高血压（17%）。推荐用法为仑伐替尼12mg（体重≥60kg）或8mg（体重<60kg），每日一次；帕博利珠单抗200mg，每3周1次。仑伐替尼联合帕博利珠单抗的III期临床试验（LEAP-002）正

在进行中。

**卡瑞利珠单抗联合 FOLFOX4 全身化疗：**卡瑞利珠单抗联合 FOLFOX4 方案或 GEMOX 方案一线治疗晚期肝癌患者的 II 期临床研究结果显示<sup>[326]</sup>，在肝癌队列 34 例可评估的患者中，ORR 为 26.5%，DCR 为 79.4%，mPFS 为 5.5 个月，mDOR 未达到。最常见的不良反应为中性粒细胞、白细胞和血小板减少，多为 1-2 级，耐受性良好且安全可控（证据等级 4，推荐 B）。目前评估卡瑞利珠单抗联合 FOLFOX4 与对比标准疗法（索拉非尼或 FOLFOX4）在晚期肝癌一线治疗中作用的 III 期临床研究正在开展中。

**伊匹木单抗联合纳武利尤单抗：**基于 CheckMate040 研究，纳武利尤单抗联合伊匹木单抗（纳武利尤单抗 1 mg/kg 联合伊匹木单抗 3 mg/kg 治疗，每 3 周 1 次，连续用药 4 个周期后，序贯纳武利尤单抗 240 mg 每 2 周 1 次）被 FDA 批准用于索拉非尼治疗失败或无法耐受索拉非尼的肝癌患者<sup>[261]</sup>（证据等级 3，推荐 B）。2021 年 3 月更新的长期随访结果显示<sup>[327]</sup>，共纳入 148 例患者，中位随访至少 44 个月，患者随机分为三组，A 组：纳武利尤单抗 1 mg/kg 联合伊匹木单抗 3 mg/kg 治疗，每 3 周 1 次，连续用药 4 个周期后，序贯纳武利尤单抗 240 mg，每 2 周 1 次；B 组：纳武利尤单抗 3 mg/kg 联合伊匹木单抗 1 mg/kg 治疗，每 3 周 1 次，连续用药 4 个周期后，序贯纳武利尤单抗 240 mg，每 2 周 1 次；C 组：纳武利尤单抗 3 mg/kg，每 2 周 1 次，联合伊匹木单抗

1 mg/kg，每 6 周 1 次。三组的 ORR (BICR RECIST1.1) 分别位 32%、31%和 31%，中位 OS 分别为 22.2 个月、12.5 个月和 12.7 个月；三组的 36 个月 OS 率分别为 42%、26%和 30%。A 组免疫治疗相关不良事件发生率高于 B 组和 C 组。最常见的是皮疹、肝炎和肾上腺功能不全。大多数免疫治疗相关不良事件是可逆且可控的。

**曲美木单抗联合度伐利尤单抗：**Study22 的 II 期随机扩展队列研究旨在评价曲美木单抗 (T) 联合度伐利尤单抗 (D) 治疗不可手术切除的肝癌的疗效<sup>[328]</sup>。纳入索拉非尼给药后进展、不耐受或患者拒绝索拉非尼治疗，肝功能 Child-Pugh A 级的不可手术切除的肝癌患者 332 例。研究分为四组，T300+D (T 300 mg 1 次给药联合 D 1500 mg 每 4 周一次)； T75+D (T 75 mg 4 次给药联合 D 1500 mg 每 4 周一次)；单药 D (D 1500 mg 每 4 周 1 次)；单药 T (T 750 mg 每 4 周 1 次，7 次单独给药，之后每 12 周 1 次)。结果显示，单独给药或联合治疗均没有发现超出已有安全数据的新的安全隐患。对大部分是二线治疗的肝癌患者，单次、启动剂量的曲美木单抗联合每 4 周一度的度伐利尤单抗 (T300+D 组) 显示出良好的临床活性。在 T300+D 组中，RECIST v1.1 的已证实的 ORR 为 24% (中位 DOR，未达到)。T300+D 组中位 OS 为 18.73 个月。所有治疗组中，T300+D 的收益风险平衡最佳 (证据等级 3，推荐 B)。主要不良反应为皮肤毒性，谷草转氨酶升高、谷丙转氨酶升高和淀粉酶升高。目前比较 T300+D 和 D 与索

拉非尼一线治疗晚期肝癌的疗效的 III 期 HIMALAYA 研究正在进行中。

**安罗替尼联合派安普利单抗：**一项安罗替尼联合派安普利单抗一线治疗不可切除肝细胞癌的 I b/ II 期研究共入组 31 例患者，截至 2020 年 12 月 31 日，有 29 例患者疗效可评估，根据 RECIST 1.1 标准评估的 ORR 为 31.0%，DCR 为 82.8%。中位 PFS 为 8.8 个月，中位 OS 尚未达到，6 个月和 12 个月的 OS 率分别为 93.2% 和 69.0%（证据等级 4，推荐 C）。所有级别不良反应的发生率为 90.3%，3 级及以上不良反应的发生率为 19.4%，其中发生率较高的为皮疹和高血压<sup>[329]</sup>。目前派安普利单抗联合安罗替尼一线治疗晚期肝细胞癌的 III 期研究（ALTN-AK105-III-02）正在进行中。

免疫检查点抑制剂单药及联合治疗的研究在肝癌领域尤为活跃。本指南的后期版本也会根据相应的研究结果及循证级别做出相应的修改。

## 附录 9

# 原发性肝癌诊疗指南（2022 年版） 编写专家委员会

名誉主任委员：汤钊猷、刘允怡、陈孝平、王学浩、  
孙燕、郑树森、董家鸿、滕皋军、  
窦科峰

主任委员：樊嘉

副主任委员：秦叔逵、蔡秀军、周俭、沈锋、王伟林  
蔡建强、李强、陈敏山

内科及局部治疗组组长：秦叔逵

副组长：任正刚、曾昭冲、梁萍

介入治疗学组组长：滕皋军

副组长：韩国宏、颜志平、王茂强、刘瑞宝、陆骊工

外科学组组长：周俭

副组长：周伟平、别平、刘连新、文天夫、匡铭

影像学组组长：曾蒙苏

副组长：梁长虹、陈敏、严福华、王文平、侯金林

病理学组组长：丛文铭

副组长：纪元、云径平

委员（按姓氏拼音排序）：

白雪莉、蔡定芳、陈卫霞、陈拥军、成文武、程树群

代智、戴朝六、郭文治、郭亚兵、花宝金、黄晓武

英卫东、李秋、李涛、李汛、李亚明、李晔雄

梁 军、凌昌全、刘 嵘、刘天舒、刘秀峰、卢实春  
吕国悦、毛一雷、孟志强、彭 涛、任伟新、施国明  
石洪成、石 明、史颖弘、宋天强、孙惠川、陶开山  
王建华、王 葵、王 鲁、王文涛、王晓颖、王 征  
王志明、向邦德、肖永胜、邢宝才、徐建明、杨甲梅  
杨建勇、杨业发、杨云柯、叶胜龙、尹震宇、曾 勇  
张必翔、张博恒、张雷达、张水军、张 侗、张艳桥  
赵 明、赵永福、郑红刚、周乐杜、朱继业、朱康顺  
秘书长：周俭、孙惠川、王征  
秘 书：刘嵘、史颖弘、肖永胜、张岚、杨春、吴志峰、  
代智

## 参考文献

- [1] Zhou M, Wang H, Zeng X, et al. Mortality, morbidity, and risk factors in China and its provinces, 1990-2017: a systematic analysis for the Global Burden of Disease Study 2017[J]. Lancet, 2019, 394(10204): 1145-58.
- [2] Chen W, Zheng R, Baade PD, et al. Cancer statistics in China, 2015[J]. CA Cancer J Clin, 2016, 66(2): 115-32.
- [3]<https://gco.iarc.fr/today/data/factsheets/cancers/11-Liver-fact-sheet.pdf>.
- [4] Bray F, Ferlay J, Soerjomataram I, et al. Global cancer statistics 2018: GLOBOCAN estimates of incidence and mortality worldwide for 36 cancers in 185 countries[J]. CA Cancer J Clin, 2018, 68(6): 394-424.
- [5] Guyatt G, Oxman AD, Akl EA, et al. GRADE guidelines: 1. Introduction-GRADE evidence profiles and summary of findings tables[J]. J Clin Epidemiol, 2011, 64(4): 383-94.
- [6] Balshem H, Helfand M, Schünemann HJ, et al. GRADE guidelines: 3. Rating the quality of evidence[J]. J Clin Epidemiol, 2011, 64(4): 401-6.
- [7] Andrews JC, Schünemann HJ, Oxman AD, et al. GRADE guidelines: 15. Going from evidence to recommendation-determinants of a recommendation's direction and strength[J]. J Clin Epidemiol, 2013, 66(7): 726-35.
- [8][https://www.asco.org/sites/new-www.asco.org/files/content-files/advocacy-and-policy/documents/Guidelines-Methodology-Manual\\_0.pdf](https://www.asco.org/sites/new-www.asco.org/files/content-files/advocacy-and-policy/documents/Guidelines-Methodology-Manual_0.pdf)
- [9] Zhang BH, Yang BH, Tang ZY. Randomized controlled trial of screening for hepatocellular carcinoma[J]. J Cancer Res Clin Oncol, 2004, 130(7): 417-22.
- [10] Hou JL, Zhao W, Lee C, et al. Outcomes of Long-term Treatment of Chronic HBV Infection With Entecavir or Other Agents From a Randomized Trial in 24 Countries[J]. Clin Gastroenterol Hepatol, 2020, 18(2): 457-67.e21.



- [11] Fan R, Papatheodoridis G, Sun J, et al. aMAP risk score predicts hepatocellular carcinoma development in patients with chronic hepatitis[J]. *J Hepatol*, 2020, 73(6): 1368-78.
- [12] 郝新, 樊蓉, 郭亚兵, 等. 创建医院社区一体化"金字塔"肝癌筛查模式, 实现肝癌早筛早诊早治[J]. *中华肝脏病杂志*, 2021, 29(4): 289-92.
- [13] 王文平, 季正标, 董怡, 等. 实时导航超声造影在小肝癌诊断中的应用研究[J]. *中华医学超声杂志(电子版)*, 2016, 13(1): 56-60.
- [14] Dong Y, Wang WP, Gan YH, et al. Radiofrequency ablation guided by contrast-enhanced ultrasound for hepatic malignancies: preliminary results[J]. *Clin Radiol*, 2014, 69(11): 1129-35.
- [15] Dong Y, Wang WP, Mao F, et al. Contrast-enhanced ultrasound features of hepatocellular carcinoma not detected during the screening procedure[J]. *Z Gastroenterol*, 2017, 55(8): 748-53.
- [16] Wang WP, Dong Y, Cao J, et al. Detection and characterization of small superficially located focal liver lesions by contrast-enhanced ultrasound with high frequency transducers[J]. *Med Ultrason*, 2017, 19(4): 349-56.
- [17] Dong Y, Wang WP, Mao F, et al. Application of imaging fusion combining contrast-enhanced ultrasound and magnetic resonance imaging in detection of hepatic cellular carcinomas undetectable by conventional ultrasound[J]. *J Gastroenterol Hepatol*, 2016, 31(4): 822-8.
- [18] Dong Y, Wang WP, Xu Y, et al. Point shear wave speed measurement in differentiating benign and malignant focal liver lesions[J]. *Med Ultrason*, 2017, 19(3): 259-64.
- [19] Chen M, Cao J, Hu J, et al. Clinical-Radiomic Analysis for Pretreatment Prediction of Objective Response to First Transarterial Chemoembolization in Hepatocellular Carcinoma[J]. *Liver Cancer*, 2021, 10(1): 38-51.

- [20] Lee YJ, Lee JM, Lee JS, et al. Hepatocellular carcinoma: diagnostic performance of multidetector CT and MR imaging—a systematic review and meta-analysis[J]. *Radiology*, 2015, 275(1): 97-109.
- [21] Liu X, Jiang H, Chen J, et al. Gadoxetic acid disodium-enhanced magnetic resonance imaging outperformed multidetector computed tomography in diagnosing small hepatocellular carcinoma: A meta-analysis[J]. *Liver Transpl*, 2017, 23(12): 1505-18.
- [22] Marrero JA, Kulik LM, Sirlin CB, et al. Diagnosis, Staging, and Management of Hepatocellular Carcinoma: 2018 Practice Guidance by the American Association for the Study of Liver Diseases[J]. *Hepatology*, 2018, 68(2): 723-50.
- [23] Vogel A, Cervantes A, Chau I, et al. Hepatocellular carcinoma: ESMO Clinical Practice Guidelines for diagnosis, treatment and follow-up[J]. *Ann Oncol*, 2018, 29(Suppl 4): iv238-iv55.
- [24] Omata M, Cheng AL, Kokudo N, et al. Asia-Pacific clinical practice guidelines on the management of hepatocellular carcinoma: a 2017 update[J]. *Hepatol Int*, 2017, 11(4): 317-70.
- [25] Cho ES, Choi JY. MRI features of hepatocellular carcinoma related to biologic behavior[J]. *Korean J Radiol*, 2015, 16(3): 449-64.
- [26] Hwang J, Kim YK, Jeong WK, et al. Nonhypervascular Hypointense Nodules at Gadoxetic Acid-enhanced MR Imaging in Chronic Liver Disease: Diffusion-weighted Imaging for Characterization[J]. *Radiology*, 2015, 276(1): 137-46.
- [27] Zeng MS, Ye HY, Guo L, et al. Gd-EOB-DTPA-enhanced magnetic resonance imaging for focal liver lesions in Chinese patients: a multicenter, open-label, phase III study[J]. *Hepatobiliary Pancreat Dis Int*, 2013, 12(6): 607-16.
- [28] Ichikawa T, Saito K, Yoshioka N, et al. Detection and characterization of focal liver lesions: a Japanese phase III, multicenter comparison between gadoxetic acid disodium-enhanced magnetic resonance imaging and contrast-enhanced computed tomography predominantly in patients with hepatocellular carcinoma and chronic liver disease[J]. *Invest Radiol*, 2010, 45(3): 133-41.

- [29] Wang W, Yang C, Zhu K, et al. Recurrence after Curative Resection of HBV-related Hepatocellular Carcinoma: Diagnostic Algorithms on Gadoteric Acid-enhanced MRI. *Liver Transplantation*, 2020, 26(6):751-63.
- [30] Yoo SH, Choi JY, Jang JW, et al. Gd-EOB-DTPA-enhanced MRI is better than MDCT in decision making of curative treatment for hepatocellular carcinoma[J]. *Ann Surg Oncol*, 2013, 20(9): 2893-900.
- [31] Rao SX, Wang J, Wang J, et al. Chinese consensus on the clinical application of hepatobiliary magnetic resonance imaging contrast agent: Gadoteric acid disodium[J]. *J Dig Dis*, 2019, 20(2): 54-61.
- [32] Renzulli M, Biselli M, Brocchi S, et al. New hallmark of hepatocellular carcinoma, early hepatocellular carcinoma and high-grade dysplastic nodules on Gd-EOB-DTPA MRI in patients with cirrhosis: a new diagnostic algorithm[J]. *Gut*, 2018, 67(9): 1674-82.
- [33] Xu X, Zhang HL, Liu QP, et al. Radiomic analysis of contrast-enhanced CT predicts microvascular invasion and outcome in hepatocellular carcinoma[J]. *J Hepatol*, 2019, 70(6): 1133-44.
- [34] Chong HH, Yang L, Sheng RF, et al. Multi-scale and multi-parametric radiomics of gadoterate disodium-enhanced MRI predicts microvascular invasion and outcome in patients with solitary hepatocellular carcinoma  $\leq 5$  cm[J]. *Eur Radiol*, 2021, 31(7): 4824-38.
- [35] Yang L, Gu D, Wei J, et al. A Radiomics Nomogram for Preoperative Prediction of Microvascular Invasion in Hepatocellular Carcinoma[J]. *Liver Cancer*, 2019, 8(5): 373-86.
- [36] Lei Z, Li J, Wu D, et al. Nomogram for Preoperative Estimation of Microvascular Invasion Risk in Hepatitis B Virus-Related Hepatocellular Carcinoma Within the Milan Criteria[J]. *JAMA Surg*, 2016, 151(4): 356-63.
- [37] Lin CY, Chen JH, Liang JA, et al. 18F-FDG PET or PET/CT for detecting extrahepatic metastases or recurrent hepatocellular carcinoma: a systematic review and meta-analysis[J]. *Eur J Radiol*, 2012, 81(9): 2417-22.

- [38] Park JW, Kim JH, Kim SK, et al. A prospective evaluation of <sup>18</sup>F-FDG and <sup>11</sup>C-acetate PET/CT for detection of primary and metastatic hepatocellular carcinoma[J]. *J Nucl Med*, 2008, 49(12): 1912-21.
- [39] Boellaard R, O'doherty MJ, Weber WA, et al. FDG PET and PET/CT: EANM procedure guidelines for tumour PET imaging: version 1.0[J]. *Eur J Nucl Med Mol Imaging*, 2010, 37(1): 181-200.
- [40] Chalian H, Tore HG, Horowitz JM, et al. Radiologic assessment of response to therapy: comparison of RECIST Versions 1.1 and 1.0[J]. *Radiographics*, 2011, 31(7): 2093-105.
- [41] Wahl RL, Jacene H, Kasamon Y, et al. From RECIST to PERCIST: Evolving Considerations for PET response criteria in solid tumors[J]. *J Nucl Med*, 2009, 50 Suppl 1(Suppl 1): 122S-50S.
- [42] Ferda J, Ferdova E, Baxa J, et al. The role of <sup>18</sup>F-FDG accumulation and arterial enhancement as biomarkers in the assessment of typing, grading and staging of hepatocellular carcinoma using <sup>18</sup>F-FDG-PET/CT with integrated dual-phase CT angiography[J]. *Anticancer Res*, 2015, 35(4): 2241-6.
- [43] Hyun SH, Eo JS, Lee JW, et al. Prognostic value of <sup>18</sup>F-fluorodeoxyglucose positron emission tomography/computed tomography in patients with Barcelona Clinic Liver Cancer stages 0 and A hepatocellular carcinomas: a multicenter retrospective cohort study[J]. *Eur J Nucl Med Mol Imaging*, 2016.
- [44] Lee JW, Oh JK, Chung YA, et al. Prognostic Significance of <sup>18</sup>F-FDG Uptake in Hepatocellular Carcinoma Treated with Transarterial Chemoembolization or Concurrent Chemoradiotherapy: A Multicenter Retrospective Cohort Study[J]. *J Nucl Med*, 2016, 57(4): 509-16.
- [45] Na SJ, Oh JK, Hyun SH, et al. (<sup>18</sup>F)-FDG PET/CT Can Predict Survival of Advanced Hepatocellular Carcinoma Patients: A Multicenter Retrospective Cohort Study[J]. *J Nucl Med*, 2017, 58(5): 730-6.

- [46] Bertagna F, Bertoli M, Bosio G, et al. Diagnostic role of radiolabelled choline PET or PET/CT in hepatocellular carcinoma: a systematic review and meta-analysis[J]. *Hepatol Int*, 2014, 8(4): 493-500.
- [47] Cheung TT, Ho CL, Lo CM, et al. 11C-acetate and 18F-FDG PET/CT for clinical staging and selection of patients with hepatocellular carcinoma for liver transplantation on the basis of Milan criteria: surgeon's perspective[J]. *J Nucl Med*, 2013, 54(2): 192-200.
- [48] Zhang Y, Shi H, Cheng D, et al. Added value of SPECT/spiral CT versus SPECT in diagnosing solitary spinal lesions in patients with extraskkeletal malignancies[J]. *Nucl Med Commun*, 2013, 34(5): 451-8.
- [49] Hectors SJ, Wagner M, Besa C, et al. Multiparametric FDG-PET/MRI of Hepatocellular Carcinoma: Initial Experience[J]. *Contrast Media Mol Imaging*, 2018, 2018: 5638283.
- [50] Zhou J, Yu L, Gao X, et al. Plasma microRNA panel to diagnose hepatitis B virus-related hepatocellular carcinoma[J]. *J Clin Oncol*, 2011, 29(36): 4781-8.
- [51] Best J, Bechmann LP, Sowa JP, et al. GALAD Score Detects Early Hepatocellular Carcinoma in an International Cohort of Patients With Nonalcoholic Steatohepatitis[J]. *Clin Gastroenterol Hepatol*, 2020, 18(3): 728-35.e4.
- [52] Forner A, Vilana R, Ayuso C, et al. Diagnosis of hepatic nodules 20 mm or smaller in cirrhosis: Prospective validation of the noninvasive diagnostic criteria for hepatocellular carcinoma[J]. *Hepatology*, 2008, 47(1): 97-104.
- [53] Roberts LR, Sirlin CB, Zaiem F, et al. Imaging for the diagnosis of hepatocellular carcinoma: A systematic review and meta-analysis[J]. *Hepatology*, 2018, 67(1): 401-21.
- [54] EASL Clinical Practice Guidelines: Management of hepatocellular carcinoma[J]. *J Hepatol*, 2018, 69(1): 182-236.

[55] Huang YH, Zhang CZ, Huang QS, et al. Clinicopathologic features, tumor immune microenvironment and genomic landscape of Epstein-Barr virus-associated intrahepatic cholangiocarcinoma[J]. *J Hepatol*, 2021, 74(4): 838-49.

[56] Yu WL, Yu G, Dong H, et al. Proteomics analysis identified TPI1 as a novel biomarker for predicting recurrence of intrahepatic cholangiocarcinoma[J]. *J Gastroenterol*, 2020, 55(12): 1171-82.

[57] Paradis V, Fukayama M, Park Y, et al. Tumours of liver and intrahepatic bile ducts[M]. 5 ed. Lyon, France: IARC Press, 2019.

[58] Cong WM. Surgical pathology of hepatobiliary tumors[M]. 1 ed. Singapore: Springer, 2017.

[59] Cong WM, Bu H, Chen J, et al. Practice guidelines for the pathological diagnosis of primary liver cancer: 2015 update[J]. *World J Gastroenterol*, 2016, 22(42): 9279-87.

[60] Chen L, Chen S, Zhou Q, et al. Microvascular Invasion Status and Its Survival Impact in Hepatocellular Carcinoma Depend on Tissue Sampling Protocol[J]. *Ann Surg Oncol*, 2021, 28(11): 6747-57.

[61] Nara S, Shimada K, Sakamoto Y, et al. Prognostic impact of marginal resection for patients with solitary hepatocellular carcinoma: evidence from 570 hepatectomies[J]. *Surgery*, 2012, 151(4): 526-36.

[62] Cong W: [Hepacocellular Carcinoma], Cong W, editor, Surgical pathology of liver and gallbladder tumors, Beijing: People's Medical Publishing House, 2015: 276-320.

[63] Scheuer PJ. Classification of chronic viral hepatitis: a need for reassessment[J]. *J Hepatol*, 1991, 13(3): 372-4.

[64] Regimens for prevention and treatment of viral hepatitis[J]. *Chinese Journal of Infectious Diseases*, 2001, 19(1): 56-62.

[65] Guidelines for the Prevention, Care and Treatment of Persons with Chronic Hepatitis B Infection, Geneva, 2015.

[66] Rodriguez-Peralvarez M, Luong TV, Andreana L, et al. A systematic review of microvascular invasion in hepatocellular carcinoma: diagnostic and prognostic variability[J]. *Ann Surg Oncol*, 2013, 20(1): 325-39.

[67] Chinese Societies of Liver Cancer Ca-CA, Liver Cancer Study Group CSOH, Chinese Medical Association, Chinese Societies of Pathology Ca-CA, et al. Evidence-based practice guidelines for the standardized pathological diagnosis of primary liver cancer(2015 edition)[J]. *Chinese Journal of Hepatobiliary Surgery*, 2015, 21(3): 145-51.

[68] Sheng X, Ji Y, Ren GP, et al. A standardized pathological proposal for evaluating microvascular invasion of hepatocellular carcinoma: a multicenter study by LCPGC[J]. *Hepatol Int*, 2020, 14(6): 1034-47.

[69] Isik B, Gonultas F, Sahin T, et al. Microvascular Venous Invasion in Hepatocellular Carcinoma: Why Do Recurrences Occur?[J]. *J Gastrointest Cancer*, 2020, 51(4): 1133-6.

[70] Zhang X, Li J, Shen F, et al. Significance of presence of microvascular invasion in specimens obtained after surgical treatment of hepatocellular carcinoma[J]. *J Gastroenterol Hepatol*, 2018, 33(2): 347-54.

[71] Travis WD, Dacic S, Wistuba I, et al. IASLC Multidisciplinary Recommendations for Pathologic Assessment of Lung Cancer Resection Specimens After Neoadjuvant Therapy[J]. *J Thorac Oncol*, 2020, 15(5): 709-40.

[72] Allard MA, Sebah M, Ruiz A, et al. Does pathological response after transarterial chemoembolization for hepatocellular carcinoma in cirrhotic patients with cirrhosis predict outcome after liver resection or transplantation?[J]. *J Hepatol*, 2015, 63(1): 83-92

[73] Stein JE, Lipson EJ, Cottrell TR, et al. Pan-Tumor Pathologic Scoring of Response to PD-(L)1 Blockade[J]. *Clin Cancer Res*, 2020, 26(3): 545-51.

[74] Imamura H, Seyama Y, Kokudo N, et al. One thousand fifty-six hepatectomies without mortality in 8 years[J]. Arch Surg, 2003, 138(11): 1198-206; discussion 206.

[75] Kubota K, Makuuchi M, Kusaka K, et al. Measurement of liver volume and hepatic functional reserve as a guide to decision-making in resectional surgery for hepatic tumors[J]. Hepatology, 1997, 26(5): 1176-81.

[76] Bruix J, Castells A, Bosch J, et al. Surgical resection of hepatocellular carcinoma in cirrhotic patients: prognostic value of preoperative portal pressure[J]. Gastroenterology, 1996, 111(4): 1018-22.

[77] Cescon M, Colecchia A, Cucchetti A, et al. Value of transient elastography measured with FibroScan in predicting the outcome of hepatic resection for hepatocellular carcinoma[J]. Ann Surg, 2012, 256(5): 706-12; discussion 12-3.

[78] Shen Y, Zhou C, Zhu G, et al. Liver Stiffness Assessed by Shear Wave Elastography Predicts Postoperative Liver Failure in Patients with Hepatocellular Carcinoma[J]. J Gastrointest Surg, 2017, 21(9): 1471-9.

[79] Rajakannu M, Cherqui D, Ciaccio O, et al. Liver stiffness measurement by transient elastography predicts late posthepatectomy outcomes in patients undergoing resection for hepatocellular carcinoma[J]. Surgery, 2017, 162(4): 766-74.

[80] Zhong JH, Ke Y, Gong WF, et al. Hepatic resection associated with good survival for selected patients with intermediate and advanced-stage hepatocellular carcinoma[J]. Ann Surg, 2014, 260(2): 329-40.

[81] Xiao H, Zhang B, Mei B, et al. Hepatic resection for hepatocellular carcinoma in patients with portal hypertension: a long-term benefit compared with transarterial chemoembolization and thermal ablation[J]. Medicine (Baltimore), 2015, 94(7): e495.

[82] Bosch J, Abraldes JG, Berzigotti A, et al. The clinical use of HVPG measurements in chronic liver disease[J]. Nat Rev Gastroenterol Hepatol, 2009, 6(10): 573-82.



- [83] Chen X, Zhai J, Cai X, et al. Severity of portal hypertension and prediction of postoperative liver failure after liver resection in patients with Child-Pugh grade A cirrhosis[J]. *Br J Surg*, 2012, 99(12): 1701-10.
- [84] Chen MS, Li JQ, Zheng Y, et al. A prospective randomized trial comparing percutaneous local ablative therapy and partial hepatectomy for small hepatocellular carcinoma[J]. *Ann Surg*, 2006, 243(3): 321-8.
- [85] Kudo M, Hasegawa K, Kawaguchi Y, et al. A multicenter randomized controlled trial to evaluate the efficacy of surgery versus radiofrequency ablation for small hepatocellular carcinoma (SURF trial): Analysis of overall survival[J]. *Journal of Clinical Oncology*, 2021, 39(15\_suppl): 4093-.
- [86] Mohkam K, Dumont PN, Manichon AF, et al. No-touch multibipolar radiofrequency ablation vs. surgical resection for solitary hepatocellular carcinoma ranging from 2 to 5cm[J]. *J Hepatol*, 2018, 68(6): 1172-80.
- [87] Xu XL, Liu XD, Liang M, et al. Radiofrequency Ablation versus Hepatic Resection for Small Hepatocellular Carcinoma: Systematic Review of Randomized Controlled Trials with Meta-Analysis and Trial Sequential Analysis[J]. *Radiology*, 2018, 287(2): 461-72.
- [88] Liu PH, Hsu CY, Hsia CY, et al. Surgical Resection Versus Radiofrequency Ablation for Single Hepatocellular Carcinoma  $\leq 2$  cm in a Propensity Score Model[J]. *Ann Surg*, 2016, 263(3): 538-45.
- [89] Feng K, Yan J, Li X, et al. A randomized controlled trial of radiofrequency ablation and surgical resection in the treatment of small hepatocellular carcinoma[J]. *J Hepatol*, 2012, 57(4): 794-802.
- [90] Xu Q, Kobayashi S, Ye X, et al. Comparison of hepatic resection and radiofrequency ablation for small hepatocellular carcinoma: a meta-analysis of 16,103 patients[J]. *Sci Rep*, 2014, 4: 7252.
- [91] Xia Y, Li J, Liu G, et al. Long-term Effects of Repeat Hepatectomy vs Percutaneous Radiofrequency Ablation Among Patients With Recurrent

Hepatocellular Carcinoma: A Randomized Clinical Trial[J]. *JAMA Oncol*, 2020, 6(2): 255-63.

[92] Yin L, Li H, Li AJ, et al. Partial hepatectomy vs. transcatheter arterial chemoembolization for resectable multiple hepatocellular carcinoma beyond Milan Criteria: a RCT[J]. *J Hepatol*, 2014, 61(1): 82-8.

[93] Torzilli G, Belghiti J, Kokudo N, et al. A snapshot of the effective indications and results of surgery for hepatocellular carcinoma in tertiary referral centers: is it adherent to the EASL/AASLD recommendations?: an observational study of the HCC East-West study group[J]. *Ann Surg*, 2013, 257(5): 929-37.

[94] Wang K, Guo WX, Chen MS, et al. Multimodality Treatment for Hepatocellular Carcinoma With Portal Vein Tumor Thrombus: A Large-Scale, Multicenter, Propensity Matching Score Analysis[J]. *Medicine (Baltimore)*, 2016, 95(11): e3015.

[95] Wei X, Jiang Y, Zhang X, et al. Neoadjuvant Three-Dimensional Conformal Radiotherapy for Resectable Hepatocellular Carcinoma With Portal Vein Tumor Thrombus: A Randomized, Open-Label, Multicenter Controlled Study[J]. *J Clin Oncol*, 2019: Jco1802184.

[96] Li XL, Zhu XD, Cai H, et al. Postoperative alpha-fetoprotein response predicts tumor recurrence and survival after hepatectomy for hepatocellular carcinoma: A propensity score matching analysis[J]. *Surgery*, 2019, 165(6): 1161-7.

[97] Yang J, Tao HS, Cai W, et al. Accuracy of actual resected liver volume in anatomical liver resections guided by 3-dimensional parenchymal staining using fusion indocyanine green fluorescence imaging[J]. *J Surg Oncol*, 2018, 118(7): 1081-7.

[98] Mise Y, Hasegawa K, Satou S, et al. How Has Virtual Hepatectomy Changed the Practice of Liver Surgery?: Experience of 1194 Virtual Hepatectomy Before Liver Resection and Living Donor Liver Transplantation[J]. *Ann Surg*, 2018, 268(1): 127-33.

[99] 中华医学会数字医学分会, 中国研究型医院学会数字智能化外科专业委员会, 中国医师协会肝癌专业委员会, 等. 计算机辅助联合吲哚菁绿分子荧光影像

技术在肝脏肿瘤诊断和手术导航中应用指南(2019版)[J]. 中国实用外科杂志, 2019, 39(7): 641-50,54.

[100] Jiang HT, Cao JY. Impact of laparoscopic versus open hepatectomy on perioperative clinical outcomes of patients with primary hepatic carcinoma[J]. Chin Med Sci J, 2015, 30(2): 80-3.

[101] 中国研究型医院学会肝胆胰外科专业委员会. 腹腔镜肝切除术治疗肝细胞癌中国专家共识(2020版)[J]. 中华消化外科杂志, 2020, 19(11): 1119-34.

[102] Wang X, Teh CSC, Ishizawa T, et al. Consensus Guidelines for the Use of Fluorescence Imaging in Hepatobiliary Surgery[J]. Ann Surg, 2021, 274(1): 97-106.

[103] 夏永祥, 张峰, 李相成, 等. 原发性肝癌 10 966 例外科治疗分析[J]. 中华外科杂志, 2021, 59 ( 1 ) : 6-17.

[104] Hidaka M, Eguchi S, Okuda K, et al. Impact of Anatomical Resection for Hepatocellular Carcinoma With Microportal Invasion (vp1): A Multi-institutional Study by the Kyushu Study Group of Liver Surgery[J]. Ann Surg, 2020, 271(2): 339-46.

[105] Zhong FP, Zhang YJ, Liu Y, et al. Prognostic impact of surgical margin in patients with hepatocellular carcinoma: A meta-analysis[J]. Medicine (Baltimore), 2017, 96(37): e8043.

[106] Shi M, Guo RP, Lin XJ, et al. Partial hepatectomy with wide versus narrow resection margin for solitary hepatocellular carcinoma: a prospective randomized trial[J]. Ann Surg, 2007, 245(1): 36-43.

[107] Yang P, Si A, Yang J, et al. A wide-margin liver resection improves long-term outcomes for patients with HBV-related hepatocellular carcinoma with microvascular invasion[J]. Surgery, 2019, 165(4): 721-30.

[108] Liu CL, Fan ST, Lo CM, et al. Anterior approach for major right hepatic resection for large hepatocellular carcinoma[J]. Ann Surg, 2000, 232(1): 25-31.

[109] Zhou C, Peng Y, Zhou K, et al. Surgical resection plus radiofrequency ablation for the treatment of multifocal hepatocellular carcinoma[J]. *Hepatobiliary Surg Nutr*, 2019, 8(1): 19-28.

[110] Zhang ZM, Lai EC, Zhang C, et al. The strategies for treating primary hepatocellular carcinoma with portal vein tumor thrombus[J]. *Int J Surg*, 2015, 20: 8-16.

[111] Fu SY, Lau WY, Li AJ, et al. Liver resection under total vascular exclusion with or without preceding Pringle manoeuvre[J]. *Br J Surg*, 2010, 97(1): 50-5.

[112] Satoh S, Ikai I, Honda G, et al. Clinicopathologic evaluation of hepatocellular carcinoma with bile duct thrombi[J]. *Surgery*, 2000, 128(5): 779-83.

[113] Kim DS, Kim BW, Hatano E, et al. Surgical Outcomes of Hepatocellular Carcinoma With Bile Duct Tumor Thrombus: A Korea-Japan Multicenter Study[J]. *Ann Surg*, 2020, 271(5): 913-21.

[114] Zhu XD, Huang C, Shen YH, et al. Downstaging and Resection of Initially Unresectable Hepatocellular Carcinoma with Tyrosine Kinase Inhibitor and Anti-PD-1 Antibody Combinations[J]. *Liver Cancer*, 2021, 10(4): 320-9.

[115] 孙惠川, 谢青, 荚卫东, 等. 肝癌转化治疗中国专家共识(2021版)[J]. *中国实用外科杂志*, 2021, 41(06): 618-32.

[116] 张雯雯, 胡丙洋, 韩骏, 等. PD-1 抑制剂与多靶点酪氨酸激酶抑制剂联合方案用于进展期肝癌转化治疗研究的初步报告[J]. *中华肝胆外科杂志*, 2020, 26(12): 947-8.

[117] He M, Li Q, Zou R, et al. Sorafenib Plus Hepatic Arterial Infusion of Oxaliplatin, Fluorouracil, and Leucovorin vs Sorafenib Alone for Hepatocellular Carcinoma With Portal Vein Invasion: A Randomized Clinical Trial[J]. *JAMA Oncol*, 2019, 5(7): 953-60.

[118] Chen X, Zhang Y, Zhang N, et al. Lenvatinib combined nivolumab injection followed by extended right hepatectomy is a feasible treatment for patients with

massive hepatocellular carcinoma: a case report[J]. *Onco Targets Ther*, 2019, 12: 7355-9.

[119] He MK, Le Y, Li QJ, et al. Hepatic artery infusion chemotherapy using mFOLFOX versus transarterial chemoembolization for massive unresectable hepatocellular carcinoma: a prospective non-randomized study[J]. *Chin J Cancer*, 2017, 36(1): 83.

[120] Zhang Y, Huang G, Wang Y, et al. Is Salvage Liver Resection Necessary for Initially Unresectable Hepatocellular Carcinoma Patients Downstaged by Transarterial Chemoembolization? Ten Years of Experience[J]. *Oncologist*, 2016, 21(12): 1442-9.

[121] Lyu N, Kong Y, Mu L, et al. Hepatic arterial infusion of oxaliplatin plus fluorouracil/leucovorin vs. sorafenib for advanced hepatocellular carcinoma[J]. *J Hepatol*, 2018, 69(1): 60-9.

[122] Byun HK, Kim HJ, Im YR, et al. Dose escalation by intensity modulated radiotherapy in liver-directed concurrent chemoradiotherapy for locally advanced BCLC stage C hepatocellular carcinoma[J]. *Radiother Oncol*, 2019, 133: 1-8.

[123] Li B, Qiu J, Zheng Y, et al. Conversion to Resectability Using Transarterial Chemoembolization Combined With Hepatic Arterial Infusion Chemotherapy for Initially Unresectable Hepatocellular Carcinoma[J]. *Annals of Surgery Open*, 2021, 2(2): e057.

[124] He MK, Liang RB, Zhao Y, et al. Lenvatinib, toripalimab, plus hepatic arterial infusion chemotherapy versus lenvatinib alone for advanced hepatocellular carcinoma[J]. *Ther Adv Med Oncol*, 2021, 13: 17588359211002720.

[125] Wakabayashi H, Okada S, Maeba T, et al. Effect of preoperative portal vein embolization on major hepatectomy for advanced-stage hepatocellular carcinomas in injured livers: a preliminary report[J]. *Surg Today*, 1997, 27(5): 403-10.

[126] 郑树国, 李建伟, 肖乐, 等. 全腹腔镜联合肝脏离断和门静脉结扎的二步肝切除术治疗肝硬化肝癌[J]. *中华消化外科杂志*, 2014, 13(7): 502-7.

[127] Hong DF, Zhang YB, Peng SY, et al. Percutaneous Microwave Ablation Liver Partition and Portal Vein Embolization for Rapid Liver Regeneration: A Minimally Invasive First Step of ALPPS for Hepatocellular Carcinoma[J]. *Ann Surg*, 2016, 264(1): e1-2.

[128] D'haese JG, Neumann J, Weniger M, et al. Should ALPPS be Used for Liver Resection in Intermediate-Stage HCC?[J]. *Ann Surg Oncol*, 2016, 23(4): 1335-43.

[129] Li PP, Huang G, Jia NY, et al. Associating liver partition and portal vein ligation for staged hepatectomy versus sequential transarterial chemoembolization and portal vein embolization in staged hepatectomy for HBV-related hepatocellular carcinoma: a randomized comparative study[J]. *Hepatobiliary Surgery and Nutrition*, 2020.

[130] Wang Z, Peng Y, Hu J, et al. Associating Liver Partition and Portal Vein Ligation for Staged Hepatectomy for Unresectable Hepatitis B Virus-related Hepatocellular Carcinoma: A Single Center Study of 45 Patients[J]. *Ann Surg*, 2020, 271(3): 534-41.

[131] Shi HY, Wang SN, Wang SC, et al. Preoperative transarterial chemoembolization and resection for hepatocellular carcinoma: a nationwide Taiwan database analysis of long-term outcome predictors[J]. *J Surg Oncol*, 2014, 109(5): 487-93.

[132] Zhou WP, Lai EC, Li AJ, et al. A prospective, randomized, controlled trial of preoperative transarterial chemoembolization for resectable large hepatocellular carcinoma[J]. *Ann Surg*, 2009, 249(2): 195-202.

[133] Kaseb AO, Cao HST, Mohamed YI, et al. Final results of a randomized, open label, perioperative phase II study evaluating nivolumab alone or nivolumab plus ipilimumab in patients with resectable HCC[J]. *Journal of Clinical Oncology*, 2020, 38(15\_suppl): 4599-.

[134] Wang Z, Ren Z, Chen Y, et al. Adjuvant Transarterial Chemoembolization for HBV-Related Hepatocellular Carcinoma After Resection: A Randomized Controlled Study[J]. *Clin Cancer Res*, 2018, 24(9): 2074-81.

- [135] Wei W, Jian PE, Li SH, et al. Adjuvant transcatheter arterial chemoembolization after curative resection for hepatocellular carcinoma patients with solitary tumor and microvascular invasion: a randomized clinical trial of efficacy and safety[J]. *Cancer Commun (Lond)*, 2018, 38(1): 61.
- [136] Chen Q, Shu C, Laurence AD, et al. Effect of Huaier granule on recurrence after curative resection of HCC: a multicentre, randomised clinical trial[J]. *Gut*, 2018, 67(11): 2006-16.
- [137] Huang G, Li PP, Lau WY, et al. Antiviral Therapy Reduces Hepatocellular Carcinoma Recurrence in Patients With Low HBV-DNA Levels: A Randomized Controlled Trial[J]. *Ann Surg*, 2018, 268(6): 943-54.
- [138] Yin J, Li N, Han Y, et al. Effect of antiviral treatment with nucleotide/nucleoside analogs on postoperative prognosis of hepatitis B virus-related hepatocellular carcinoma: a two-stage longitudinal clinical study[J]. *J Clin Oncol*, 2013, 31(29): 3647-55.
- [139] Huang G, Lau WY, Wang ZG, et al. Antiviral therapy improves postoperative survival in patients with hepatocellular carcinoma: a randomized controlled trial[J]. *Ann Surg*, 2015, 261(1): 56-66.
- [140] Singal AG, Lim JK, Kanwal F. AGA Clinical Practice Update on Interaction Between Oral Direct-Acting Antivirals for Chronic Hepatitis C Infection and Hepatocellular Carcinoma: Expert Review[J]. *Gastroenterology*, 2019, 156(8): 2149-57.
- [141] Fan J, Zhou J, Wu ZQ, et al. Efficacy of different treatment strategies for hepatocellular carcinoma with portal vein tumor thrombosis[J]. *World J Gastroenterol*, 2005, 11(8): 1215-9.
- [142] Lo CM, Liu CL, Chan SC, et al. A randomized, controlled trial of postoperative adjuvant interferon therapy after resection of hepatocellular carcinoma[J]. *Ann Surg*, 2007, 245(6): 831-42.
- [143] Sun HC, Tang ZY, Wang L, et al. Postoperative interferon alpha treatment postponed recurrence and improved overall survival in patients after curative

resection of HBV-related hepatocellular carcinoma: a randomized clinical trial[J]. *J Cancer Res Clin Oncol*, 2006, 132(7): 458-65.

[144] Nishiguchi S, Tamori A, Kubo S. Effect of long-term postoperative interferon therapy on intrahepatic recurrence and survival rate after resection of hepatitis C virus-related hepatocellular carcinoma[J]. *Intervirology*, 2005, 48(1): 71-5.

[145] Mazzaferro V, Romito R, Schiavo M, et al. Prevention of hepatocellular carcinoma recurrence with alpha-interferon after liver resection in HCV cirrhosis[J]. *Hepatology*, 2006, 44(6): 1543-54.

[146] Ji J, Shi J, Budhu A, et al. MicroRNA expression, survival, and response to interferon in liver cancer[J]. *N Engl J Med*, 2009, 361(15): 1437-47.

[147] Sun HC, Zhu XD, Zhou J, et al. Effect of postoperative apatinib treatment after resection of hepatocellular carcinoma with portal vein invasion: A phase II study[J]. *J Clin Oncol*, 2020, 38(4\_suppl): abstr 514.

[148] Sapisochin G, Bruix J. Liver transplantation for hepatocellular carcinoma: outcomes and novel surgical approaches[J]. *Nat Rev Gastroenterol Hepatol*, 2017, 14(4): 203-17.

[149] Fan J, Yang GS, Fu ZR, et al. Liver transplantation outcomes in 1,078 hepatocellular carcinoma patients: a multi-center experience in Shanghai, China[J]. *J Cancer Res Clin Oncol*, 2009, 135(10): 1403-12.

[150] Zheng SS, Xu X, Wu J, et al. Liver transplantation for hepatocellular carcinoma: Hangzhou experiences[J]. *Transplantation*, 2008, 85(12): 1726-32.

[151] Li J, Yan LN, Yang J, et al. Indicators of prognosis after liver transplantation in Chinese hepatocellular carcinoma patients[J]. *World J Gastroenterol*, 2009, 15(33): 4170-6.

[152] 邵卓, 杨广顺, 杨宁, 等. 三亚共识在原发性肝癌肝移植治疗中的运用[J]. *中国实用外科杂志*, 2008, 28(6): 466-9.



[153] Kulik L, Heimbach JK, Zaiem F, et al. Therapies for patients with hepatocellular carcinoma awaiting liver transplantation: A systematic review and meta-analysis[J]. *Hepatology*, 2018, 67(1): 381-400.

[154] Lee S, Kim KW, Song GW, et al. The Real Impact of Bridging or Downstaging on Survival Outcomes after Liver Transplantation for Hepatocellular Carcinoma[J]. *Liver Cancer*, 2020, 9(6): 721-33.

[155] Mazzaferro V, Citterio D, Bhoori S, et al. Liver transplantation in hepatocellular carcinoma after tumour downstaging (XXL): a randomised, controlled, phase 2b/3 trial[J]. *Lancet Oncol*, 2020, 21(7): 947-56.

[156] Mehta N, Guy J, Frenette CT, et al. Excellent Outcomes of Liver Transplantation Following Down-Staging of Hepatocellular Carcinoma to Within Milan Criteria: A Multicenter Study[J]. *Clin Gastroenterol Hepatol*, 2018, 16(6): 955-64.

[157] Llovet JM, Pavel M, Rimola J, et al. Pilot study of living donor liver transplantation for patients with hepatocellular carcinoma exceeding Milan Criteria (Barcelona Clinic Liver Cancer extended criteria)[J]. *Liver Transpl*, 2018, 24(3): 369-79.

[158] Pinheiro RS, Waisberg DR, Nacif LS, et al. Living donor liver transplantation for hepatocellular cancer: an (almost) exclusive Eastern procedure?[J]. *Transl Gastroenterol Hepatol*, 2017, 2: 68.

[159] Sposito C, Cucchetti A, Mazzaferro V. Assessing Competing Risks for Death Following Liver Transplantation for Hepatocellular Carcinoma[J]. *Dig Dis Sci*, 2019, 64(4): 1001-7.

[160] Segev DL, Sozio SM, Shin EJ, et al. Steroid avoidance in liver transplantation: meta-analysis and meta-regression of randomized trials[J]. *Liver Transpl*, 2008, 14(4): 512-25.

[161] Rodriguez-Peralvarez M, Tsochatzis E, Naveas MC, et al. Reduced exposure to calcineurin inhibitors early after liver transplantation prevents recurrence of hepatocellular carcinoma[J]. *J Hepatol*, 2013, 59(6): 1193-9.

- [162] Liang W, Wang D, Ling X, et al. Sirolimus-based immunosuppression in liver transplantation for hepatocellular carcinoma: a meta-analysis[J]. *Liver Transpl*, 2012, 18(1): 62-9.
- [163] Zhou J, Wang Z, Wu ZQ, et al. Sirolimus-based immunosuppression therapy in liver transplantation for patients with hepatocellular carcinoma exceeding the Milan criteria[J]. *Transplant Proc*, 2008, 40(10): 3548-53.
- [164] Geissler EK, Schnitzbauer AA, Zulke C, et al. Sirolimus Use in Liver Transplant Recipients With Hepatocellular Carcinoma: A Randomized, Multicenter, Open-Label Phase 3 Trial[J]. *Transplantation*, 2016, 100(1): 116-25.
- [165] Thorat A, Jeng LB, Yang HR, et al. Assessing the role of everolimus in reducing hepatocellular carcinoma recurrence after living donor liver transplantation for patients within the UCSF criteria: re-inventing the role of mammalian target of rapamycin inhibitors[J]. *Ann Hepatobiliary Pancreat Surg*, 2017, 21(4): 205-11.
- [166] Schnitzbauer AA, Filmann N, Adam R, et al. mTOR Inhibition Is Most Beneficial After Liver Transplantation for Hepatocellular Carcinoma in Patients With Active Tumors[J]. *Ann Surg*, 2020, 272(5): 855-62.
- [167] Filgueira NA. Hepatocellular carcinoma recurrence after liver transplantation: Risk factors, screening and clinical presentation[J]. *World J Hepatol*, 2019, 11(3): 261-72.
- [168] Au KP, Chok KSH. Multidisciplinary approach for post-liver transplant recurrence of hepatocellular carcinoma: A proposed management algorithm[J]. *World J Gastroenterol*, 2018, 24(45): 5081-94.
- [169] Iavarone M, Invernizzi F, Czauderna C, et al. Preliminary experience on safety of regorafenib after sorafenib failure in recurrent hepatocellular carcinoma after liver transplantation[J]. *Am J Transplant*, 2019, 19(11): 3176-84.
- [170] Nordness MF, Hamel S, Godfrey CM, et al. Fatal hepatic necrosis after nivolumab as a bridge to liver transplant for HCC: Are checkpoint inhibitors safe for the pretransplant patient?[J]. *Am J Transplant*, 2020, 20(3): 879-83.

- [171] Shi GM, Wang J, Huang XW, et al. Graft Programmed Death Ligand 1 Expression as a Marker for Transplant Rejection Following Anti-Programmed Death 1 Immunotherapy for Recurrent Liver Tumors[J]. *Liver Transpl*, 2021, 27(3): 444-9.
- [172] Hasegawa K, Aoki T, Ishizawa T, et al. Comparison of the therapeutic outcomes between surgical resection and percutaneous ablation for small hepatocellular carcinoma[J]. *Ann Surg Oncol*, 2014, 21 Suppl 3: S348-55.
- [173] Li L, Zhang J, Liu X, et al. Clinical outcomes of radiofrequency ablation and surgical resection for small hepatocellular carcinoma: a meta-analysis[J]. *J Gastroenterol Hepatol*, 2012, 27(1): 51-8.
- [174] Huang J, Yan L, Cheng Z, et al. A randomized trial comparing radiofrequency ablation and surgical resection for HCC conforming to the Milan criteria[J]. *Ann Surg*, 2010, 252(6): 903-12.
- [175] Feng Q, Chi Y, Liu Y, et al. Efficacy and safety of percutaneous radiofrequency ablation versus surgical resection for small hepatocellular carcinoma: a meta-analysis of 23 studies[J]. *J Cancer Res Clin Oncol*, 2015, 141(1): 1-9.
- [176] Chen QW, Ying HF, Gao S, et al. Radiofrequency ablation plus chemoembolization versus radiofrequency ablation alone for hepatocellular carcinoma: A systematic review and meta-analysis[J]. *Clin Res Hepatol Gastroenterol*, 2016, 40(3): 309-14.
- [177] Morimoto M, Numata K, Kondou M, et al. Midterm outcomes in patients with intermediate-sized hepatocellular carcinoma: a randomized controlled trial for determining the efficacy of radiofrequency ablation combined with transcatheter arterial chemoembolization[J]. *Cancer*, 2010, 116(23): 5452-60.
- [178] Peng ZW, Zhang YJ, Chen MS, et al. Radiofrequency ablation with or without transcatheter arterial chemoembolization in the treatment of hepatocellular carcinoma: a prospective randomized trial[J]. *J Clin Oncol*, 2013, 31(4): 426-32.
- [179] Wang L, Ke Q, Lin N, et al. The efficacy of transarterial chemoembolization combined with microwave ablation for unresectable hepatocellular carcinoma: a systematic review and meta-analysis[J]. *Int J Hyperthermia*, 2019, 36(1): 1288-96.

- [180] Livraghi T, Meloni F, Di Stasi M, et al. Sustained complete response and complications rates after radiofrequency ablation of very early hepatocellular carcinoma in cirrhosis: Is resection still the treatment of choice?[J]. *Hepatology*, 2008, 47(1): 82-9.
- [181] Peng ZW, Lin XJ, Zhang YJ, et al. Radiofrequency ablation versus hepatic resection for the treatment of hepatocellular carcinomas 2 cm or smaller: a retrospective comparative study[J]. *Radiology*, 2012, 262(3): 1022-33.
- [182] Vietti Violi N, Duran R, Guiu B, et al. Efficacy of microwave ablation versus radiofrequency ablation for the treatment of hepatocellular carcinoma in patients with chronic liver disease: a randomised controlled phase 2 trial[J]. *Lancet Gastroenterol Hepatol*, 2018, 3(5): 317-25.
- [183] Yu J, Yu XL, Han ZY, et al. Percutaneous cooled-probe microwave versus radiofrequency ablation in early-stage hepatocellular carcinoma: a phase III randomised controlled trial[J]. *Gut*, 2017, 66(6): 1172-3.
- [184] Tan W, Deng Q, Lin S, et al. Comparison of microwave ablation and radiofrequency ablation for hepatocellular carcinoma: a systematic review and meta-analysis[J]. *Int J Hyperthermia*, 2019, 36(1): 264-72.
- [185] Di Vece F, Tombesi P, Ermili F, et al. Coagulation areas produced by cool-tip radiofrequency ablation and microwave ablation using a device to decrease back-heating effects: a prospective pilot study[J]. *Cardiovasc Intervent Radiol*, 2014, 37(3): 723-9.
- [186] Lin SM, Lin CJ, Lin CC, et al. Randomised controlled trial comparing percutaneous radiofrequency thermal ablation, percutaneous ethanol injection, and percutaneous acetic acid injection to treat hepatocellular carcinoma of 3 cm or less[J]. *Gut*, 2005, 54(8): 1151-6.
- [187] Ahmed M, Solbiati L, Brace CL, et al. Image-guided tumor ablation: standardization of terminology and reporting criteria--a 10-year update[J]. *Radiology*, 2014, 273(1): 241-60.

- [188] Li L, Wang W, Pan H, et al. Microwave ablation combined with OK-432 induces Th1-type response and specific antitumor immunity in a murine model of breast cancer[J]. *J Transl Med*, 2017, 15(1): 23.
- [189] Mizukoshi E, Yamashita T, Arai K, et al. Enhancement of tumor-associated antigen-specific T cell responses by radiofrequency ablation of hepatocellular carcinoma[J]. *Hepatology*, 2013, 57(4): 1448-57.
- [190] Slovak R, Ludwig JM, Gettinger SN, et al. Immuno-thermal ablations - boosting the anticancer immune response[J]. *J Immunother Cancer*, 2017, 5(1): 78.
- [191] Duan X, Wang M, Han X, et al. Combined use of microwave ablation and cell immunotherapy induces nonspecific immunity of hepatocellular carcinoma model mice[J]. *Cell Cycle*, 2020, 19(24): 3595-607.
- [192] Rozeman EA, Prevo W, Meier MaJ, et al. Phase Ib/II trial testing combined radiofrequency ablation and ipilimumab in uveal melanoma (SECIRA-UM)[J]. *Melanoma Res*, 2020, 30(3): 252-60.
- [193] Lencioni R, De Baere T, Soulen MC, et al. Lipiodol transarterial chemoembolization for hepatocellular carcinoma: A systematic review of efficacy and safety data[J]. *Hepatology*, 2016, 64(1): 106-16.
- [194] Pelletier G, Ducreux M, Gay F, et al. Treatment of unresectable hepatocellular carcinoma with lipiodol chemoembolization: a multicenter randomized trial. Groupe CHC[J]. *J Hepatol*, 1998, 29(1): 129-34.
- [195] Lo CM, Ngan H, Tso WK, et al. Randomized controlled trial of transarterial lipiodol chemoembolization for unresectable hepatocellular carcinoma[J]. *Hepatology*, 2002, 35(5): 1164-71.
- [196] Llovet JM, Real MI, Montana X, et al. Arterial embolisation or chemoembolisation versus symptomatic treatment in patients with unresectable hepatocellular carcinoma: a randomised controlled trial[J]. *Lancet*, 2002, 359(9319): 1734-9.

- [197] Camma C, Schepis F, Orlando A, et al. Transarterial chemoembolization for unresectable hepatocellular carcinoma: meta-analysis of randomized controlled trials[J]. *Radiology*, 2002, 224(1): 47-54.
- [198] Llovet JM, Bruix J. Systematic review of randomized trials for unresectable hepatocellular carcinoma: Chemoembolization improves survival[J]. *Hepatology*, 2003, 37(2): 429-42.
- [199] 中华医学会放射学分会介入学组协作组. 原发性肝细胞癌经导管肝动脉化疗性栓塞治疗技术规范专家共识[J]. *中华放射学杂志*, 2011, 45(10): 908-12.
- [200] 中国医师协会介入医师分会临床诊疗指南专委会. 中国肝细胞癌经动脉化疗栓塞(TACE)治疗临床实践指南(2021年版)[J]. *中华医学杂志*, 2021, 101(24): 1848-62.
- [201] 中国抗癌协会肿瘤介入专家委员会. 经导管动脉灌注化疗药物应用原则——中国肿瘤介入专家共识[J]. *介入放射学杂志*, 2017, 26(11): 963-70.
- [202] 郭志, 滕皋军, 邹英华, 等. 载药微球治疗原发性和转移性肝癌的技术操作推荐[J]. *中华放射学杂志*, 2019, 53(5): 336-40.
- [203] Miyayama S, Matsui O. Superselective Conventional Transarterial Chemoembolization for Hepatocellular Carcinoma: Rationale, Technique, and Outcome[J]. *J Vasc Interv Radiol*, 2016, 27(9): 1269-78.
- [204] Pung L, Ahmad M, Mueller K, et al. The Role of Cone-Beam CT in Transcatheter Arterial Chemoembolization for Hepatocellular Carcinoma: A Systematic Review and Meta-analysis[J]. *J Vasc Interv Radiol*, 2017, 28(3): 334-41.
- [205] Liang B, Makamure J, Shu S, et al. Treatment Response, Survival, and Safety of Transarterial Chemoembolization With CalliSpheres(®) Microspheres Versus Conventional Transarterial Chemoembolization in Hepatocellular Carcinoma: A Meta-Analysis[J]. *Front Oncol*, 2021, 11: 576232.
- [206] Si ZM, Wang GZ, Qian S, et al. Combination Therapies in the Management of Large ( $\geq 5$  cm) Hepatocellular Carcinoma: Microwave Ablation Immediately

Followed by Transarterial Chemoembolization[J]. *J Vasc Interv Radiol*, 2016, 27(10): 1577-83.

[207] Lewis AR, Padula CA, McKinney JM, et al. Ablation plus Transarterial Embolic Therapy for Hepatocellular Carcinoma Larger than 3 cm: Science, Evidence, and Future Directions[J]. *Semin Intervent Radiol*, 2019, 36(4): 303-9.

[208] Huo YR, Eslick GD. Transcatheter Arterial Chemoembolization Plus Radiotherapy Compared With Chemoembolization Alone for Hepatocellular Carcinoma: A Systematic Review and Meta-analysis[J]. *JAMA Oncol*, 2015, 1(6): 756-65.

[209] 中华医学会放射肿瘤学分会, 中国生物医学工程学会精确放疗分会肝癌学组与消化系统肿瘤专家委员会, 中国研究型医院学会放射肿瘤学分会肝癌学组. 2016年原发性肝癌放疗共识[J]. *中华放射肿瘤学杂志*, 2016, 25(11): 1141-50.

[210] Jang JW, Choi JY, Bae SH, et al. Transarterial chemo-lipiodolization can reactivate hepatitis B virus replication in patients with hepatocellular carcinoma[J]. *J Hepatol*, 2004, 41(3): 427-35.

[211] 中华医学会感染病学分会, 中华医学会肝病学会. 慢性乙型肝炎防治指南(2019年版)[J]. *中华肝脏病杂志*, 2019, 27(12): 938-61.

[212] Yang M, Fang Z, Yan Z, et al. Transarterial chemoembolisation (TACE) combined with endovascular implantation of an iodine-125 seed strand for the treatment of hepatocellular carcinoma with portal vein tumour thrombosis versus TACE alone: a two-arm, randomised clinical trial[J]. *J Cancer Res Clin Oncol*, 2014, 140(2): 211-9.

[213] 胡鸿涛, 黎海亮, 郭晨阳, 等. 125I 粒子植入联合动脉化学栓塞治疗原发性肝癌合并门静脉癌栓[J]. *中华放射学杂志*, 2012, 46(6): 552-6.

[214] Zhang ZH, Zhang W, Gu JY, et al. Treatment of Hepatocellular Carcinoma with Tumor Thrombus with the Use of Iodine-125 Seed Strand Implantation and Transarterial Chemoembolization: A Propensity-Score Analysis[J]. *J Vasc Interv Radiol*, 2018, 29(8): 1085-93.

- [215] Chen YX, Zhuang Y, Yang P, et al. Helical IMRT-Based Stereotactic Body Radiation Therapy Using an Abdominal Compression Technique and Modified Fractionation Regimen for Small Hepatocellular Carcinoma[J]. *Technol Cancer Res Treat*, 2020, 19: 1533033820937002.
- [216] Chino F, Stephens SJ, Choi SS, et al. The role of external beam radiotherapy in the treatment of hepatocellular cancer[J]. *Cancer*, 2018, 124(17): 3476-89.
- [217] Hara K, Takeda A, Tsurugai Y, et al. Radiotherapy for Hepatocellular Carcinoma Results in Comparable Survival to Radiofrequency Ablation: A Propensity Score Analysis[J]. *Hepatology*, 2019, 69(6): 2533-45.
- [218] Jang WI, Bae SH, Kim MS, et al. A phase 2 multicenter study of stereotactic body radiotherapy for hepatocellular carcinoma: Safety and efficacy[J]. *Cancer*, 2020, 126(2): 363-72.
- [219] Kim N, Cheng J, Jung I, et al. Stereotactic body radiation therapy vs. radiofrequency ablation in Asian patients with hepatocellular carcinoma[J]. *J Hepatol*, 2020, 73(1): 121-9.
- [220] Su TS, Liang P, Liang J, et al. Long-Term Survival Analysis of Stereotactic Ablative Radiotherapy Versus Liver Resection for Small Hepatocellular Carcinoma[J]. *Int J Radiat Oncol Biol Phys*, 2017, 98(3): 639-46.
- [221] Wahl DR, Stenmark MH, Tao Y, et al. Outcomes After Stereotactic Body Radiotherapy or Radiofrequency Ablation for Hepatocellular Carcinoma[J]. *J Clin Oncol*, 2016, 34(5): 452-9.
- [222] Meng MB, Cui YL, Lu Y, et al. Transcatheter arterial chemoembolization in combination with radiotherapy for unresectable hepatocellular carcinoma: a systematic review and meta-analysis[J]. *Radiother Oncol*, 2009, 92(2): 184-94.
- [223] Ohri N, Dawson LA, Krishnan S, et al. Radiotherapy for Hepatocellular Carcinoma: New Indications and Directions for Future Study[J]. *J Natl Cancer Inst*, 2016, 108(9): djw133.



- [224] Yoon SM, Ryoo BY, Lee SJ, et al. Efficacy and Safety of Transarterial Chemoembolization Plus External Beam Radiotherapy vs Sorafenib in Hepatocellular Carcinoma With Macroscopic Vascular Invasion: A Randomized Clinical Trial[J]. *JAMA Oncol*, 2018, 4(5): 661-9.
- [225] Zeng ZC, Fan J, Tang ZY, et al. A comparison of treatment combinations with and without radiotherapy for hepatocellular carcinoma with portal vein and/or inferior vena cava tumor thrombus[J]. *Int J Radiat Oncol Biol Phys*, 2005, 61(2): 432-43.
- [226] Shen L, Xi M, Zhao L, et al. Combination Therapy after TACE for Hepatocellular Carcinoma with Macroscopic Vascular Invasion: Stereotactic Body Radiotherapy versus Sorafenib[J]. *Cancers (Basel)*, 2018, 10(12).
- [227] Sun J, Yang L, Shi J, et al. Postoperative adjuvant IMRT for patients with HCC and portal vein tumor thrombus: An open-label randomized controlled trial[J]. *Radiother Oncol*, 2019, 140: 20-5.
- [228] Jihye C, Jinsil S. Application of Radiotherapeutic Strategies in the BCLC-Defined Stages of Hepatocellular Carcinoma[J]. *Liver Cancer*, 2012, 1(3-4): 216-25.
- [229] Soliman H, Ringash J, Jiang H, et al. Phase II trial of palliative radiotherapy for hepatocellular carcinoma and liver metastases[J]. *J Clin Oncol*, 2013, 31(31): 3980-6.
- [230] Sapisochin G, Barry A, Doherty M, et al. Stereotactic body radiotherapy vs. TACE or RFA as a bridge to transplant in patients with hepatocellular carcinoma. An intention-to-treat analysis[J]. *J Hepatol*, 2017, 67(1): 92-9.
- [231] Wang WH, Wang Z, Wu JX, et al. Survival benefit with IMRT following narrow-margin hepatectomy in patients with hepatocellular carcinoma close to major vessels[J]. *Liver Int*, 2015, 35(12): 2603-10.
- [232] Wang L, Wang W, Rong W, et al. Postoperative adjuvant treatment strategy for hepatocellular carcinoma with microvascular invasion: a non-randomized interventional clinical study[J]. *BMC Cancer*, 2020, 20(1): 614.

- [233] Bujold A, Massey CA, Kim JJ, et al. Sequential phase I and II trials of stereotactic body radiotherapy for locally advanced hepatocellular carcinoma[J]. *J Clin Oncol*, 2013, 31(13): 1631-9.
- [234] 曾昭冲. 肝细胞癌的立体定向放射治疗[J]. *中华肿瘤杂志*, 2015, (9): 650-2,3.
- [235] He J, Shi S, Ye L, et al. A randomized trial of conventional fraction versus hypofraction radiotherapy for bone metastases from hepatocellular carcinoma[J]. *J Cancer*, 2019, 10(17): 4031-7.
- [236] Hou JZ, Zeng ZC, Wang BL, et al. High dose radiotherapy with image-guided hypo-IMRT for hepatocellular carcinoma with portal vein and/or inferior vena cava tumor thrombi is more feasible and efficacious than conventional 3D-CRT[J]. *Jpn J Clin Oncol*, 2016, 46(4): 357-62.
- [237] Zhang H, Chen Y, Hu Y, et al. Image-guided intensity-modulated radiotherapy improves short-term survival for abdominal lymph node metastases from hepatocellular carcinoma[J]. *Ann Palliat Med*, 2019, 8(5): 717-27.
- [238] Byun HK, Kim HJ, Im YR, et al. Dose escalation in radiotherapy for incomplete transarterial chemoembolization of hepatocellular carcinoma[J]. *Strahlenther Onkol*, 2020, 196(2): 132-41.
- [239] Hu Y, Zhou YK, Chen YX, et al. 4D-CT scans reveal reduced magnitude of respiratory liver motion achieved by different abdominal compression plate positions in patients with intrahepatic tumors undergoing helical tomotherapy[J]. *Med Phys*, 2016, 43(7): 4335.
- [240] Kim TH, Koh YH, Kim BH, et al. Proton beam radiotherapy vs. radiofrequency ablation for recurrent hepatocellular carcinoma: A randomized phase III trial[J]. *J Hepatol*, 2021, 74(3): 603-12.
- [241] Bian H, Zheng JS, Nan G, et al. Randomized trial of [<sup>131</sup>I] metuximab in treatment of hepatocellular carcinoma after percutaneous radiofrequency ablation[J]. *J Natl Cancer Inst*, 2014, 106(9).

- [242] 中华医学会核医学分会转移性骨肿瘤治疗工作委员会. 氯化锶[<sup>89</sup>Sr]治疗转移性骨肿瘤专家共识(2017年版)[J]. 中华核医学与分子影像杂志, 2018, 38(6): 412-5.
- [243] Finn RS, Qin S, Ikeda M, et al. Atezolizumab plus Bevacizumab in Unresectable Hepatocellular Carcinoma[J]. *N Engl J Med*, 2020, 382(20): 1894-905.
- [244] Finn RS, Qin S, Ikeda M, et al. IMbrave150: Updated overall survival (OS) data from a global, randomized, open-label phase III study of atezolizumab (atezo) + bevacizumab (bev) versus sorafenib (sor) in patients (pts) with unresectable hepatocellular carcinoma (HCC)[J]. *Journal of Clinical Oncology*, 2021, 39(3\_suppl): abstr 267.
- [245] Ren Z, Xu J, Bai Y, et al. Sintilimab plus a bevacizumab biosimilar (IBI305) versus sorafenib in unresectable hepatocellular carcinoma (ORIENT-32): a randomised, open-label, phase 2-3 study[J]. *Lancet Oncol*, 2021, 22(7): 977-90.
- [246] Qin S, Bi F, Gu S, et al. Donafenib Versus Sorafenib in First-Line Treatment of Unresectable or Metastatic Hepatocellular Carcinoma: A Randomized, Open-Label, Parallel-Controlled Phase II-III Trial[J]. *J Clin Oncol*, 2021: Jco2100163.
- [247] Kudo M, Finn RS, Qin S, et al. Lenvatinib versus sorafenib in first-line treatment of patients with unresectable hepatocellular carcinoma: a randomised phase 3 non-inferiority trial[J]. *Lancet*, 2018, 391(10126): 1163-73.
- [248] Llovet JM, Ricci S, Mazzaferro V, et al. Sorafenib in advanced hepatocellular carcinoma[J]. *N Engl J Med*, 2008, 359(4): 378-90.
- [249] Cheng AL, Kang YK, Chen Z, et al. Efficacy and safety of sorafenib in patients in the Asia-Pacific region with advanced hepatocellular carcinoma: a phase III randomised, double-blind, placebo-controlled trial[J]. *Lancet Oncol*, 2009, 10(1): 25-34.
- [250] Pressiani T, Boni C, Rimassa L, et al. Sorafenib in patients with Child-Pugh class A and B advanced hepatocellular carcinoma: a prospective feasibility analysis[J]. *Ann Oncol*, 2013, 24(2): 406-11.

[251] Qin S, Bai Y, Lim HY, et al. Randomized, multicenter, open-label study of oxaliplatin plus fluorouracil/leucovorin versus doxorubicin as palliative chemotherapy in patients with advanced hepatocellular carcinoma from Asia[J]. *J Clin Oncol*, 2013, 31(28): 3501-8.

[252] Qin S, Cheng Y, Liang J, et al. Efficacy and safety of the FOLFOX4 regimen versus doxorubicin in Chinese patients with advanced hepatocellular carcinoma: a subgroup analysis of the EACH study[J]. *Oncologist*, 2014, 19(11): 1169-78.

[253] 屈凤莲, 郝学志, 秦叔逵, 等. 亚砷酸注射液治疗原发性肝癌的II期多中心临床研究[J]. *中华肿瘤杂志*, 2011, 33(9): 697-701.

[254] Bruix J, Qin S, Merle P, et al. Regorafenib for patients with hepatocellular carcinoma who progressed on sorafenib treatment (RESORCE): a randomised, double-blind, placebo-controlled, phase 3 trial[J]. *Lancet*, 2017, 389(10064): 56-66.

[255] Qin S, Li Q, Gu S, et al. Apatinib as second-line or later therapy in patients with advanced hepatocellular carcinoma (AHELP): a multicentre, double-blind, randomised, placebo-controlled, phase 3 trial[J]. *Lancet Gastroenterol Hepatol*, 2021, 6(7): 559-68.

[256] Qin S, Ren Z, Meng Z, et al. Camrelizumab in patients with previously treated advanced hepatocellular carcinoma: a multicentre, open-label, parallel-group, randomised, phase 2 trial[J]. *Lancet Oncol*, 2020, 21(4): 571-80.

[257] Xu J, Shen J, Gu S, et al. Camrelizumab in Combination with Apatinib in Patients with Advanced Hepatocellular Carcinoma (RESCUE): A Nonrandomized, Open-label, Phase II Trial[J]. *Clin Cancer Res*, 2021, 27(4): 1003-11.

[258] Xu J, Zhang Y, Jia R, et al. Anti-PD-1 Antibody SHR-1210 Combined with Apatinib for Advanced Hepatocellular Carcinoma, Gastric, or Esophagogastric Junction Cancer: An Open-label, Dose Escalation and Expansion Study[J]. *Clin Cancer Res*, 2019, 25(2): 515-23.

[259] Ducreux M, Abou-Alfa GK, Ren Z, et al. Results from a global Phase 2 study of tislelizumab, an investigational PD-1 antibody, in patients with previously treated advanced hepatocellular carcinoma[C]. *ESMO WCGI*, 2021.

- [260] Zhu AX, Finn RS, Edeline J, et al. Pembrolizumab in patients with advanced hepatocellular carcinoma previously treated with sorafenib (KEYNOTE-224): a non-randomised, open-label phase 2 trial[J]. *Lancet Oncol*, 2018, 19(7): 940-52.
- [261] Yau T, Kang YK, Kim TY, et al. Efficacy and Safety of Nivolumab Plus Ipilimumab in Patients With Advanced Hepatocellular Carcinoma Previously Treated With Sorafenib: The CheckMate 040 Randomized Clinical Trial[J]. *JAMA Oncol*, 2020, 6(11): e204564.
- [262] Abou-Alfa GK, Meyer T, Cheng AL, et al. Cabozantinib in Patients with Advanced and Progressing Hepatocellular Carcinoma[J]. *N Engl J Med*, 2018, 379(1): 54-63.
- [263] Zhu AX, Park JO, Ryoo BY, et al. Ramucirumab versus placebo as second-line treatment in patients with advanced hepatocellular carcinoma following first-line therapy with sorafenib (REACH): a randomised, double-blind, multicentre, phase 3 trial[J]. *Lancet Oncol*, 2015, 16(7): 859-70.
- [264] Zhu AX, Kang YK, Yen CJ, et al. Ramucirumab after sorafenib in patients with advanced hepatocellular carcinoma and increased alpha-fetoprotein concentrations (REACH-2): a randomised, double-blind, placebo-controlled, phase 3 trial[J]. *Lancet Oncol*, 2019, 20(2): 282-96.
- [265] 蔡定芳. 病证辨治创建中国中西医结合临床医学体系[J]. *中国中西医结合杂志*, 2019, 39(9): 1034-5.
- [266] 蔡定芳. 论病证结合临床诊疗模式[J]. *中国中西医结合杂志*, 2019, 39(2): 133-5.
- [267] Zhai XF, Liu XL, Shen F, et al. Traditional herbal medicine prevents postoperative recurrence of small hepatocellular carcinoma: A randomized controlled study[J]. *Cancer*, 2018, 124(10):2161-8.
- [268] Qin SK, Li Q, Ming Xu J, et al. Icaritin-induced immunomodulatory efficacy in advanced hepatitis B virus-related hepatocellular carcinoma: Immunodynamic biomarkers and overall survival[J]. *Cancer Sci*, 2020, 111(11): 4218-31.

- [269] Yu Z, Guo J, Hu M, et al. Icaritin Exacerbates Mitophagy and Synergizes with Doxorubicin to Induce Immunogenic Cell Death in Hepatocellular Carcinoma[J]. ACS Nano, 2020, 14(4): 4816-28.
- [270] 蔡文辉, 尹春丽, 范庆秋. 艾迪联合肝动脉化疗栓塞术治疗中晚期原发性肝癌的临床观察[J]. 中国医师杂志, 2018, 20(11): 1723-5.
- [271] 成远, 华海清. 榄香烯治疗原发性肝癌的研究进展[J]. 临床肿瘤学杂志, 2017, 22(10): 950-3.
- [272] 范隼, 李庆源, 周志涛, 等. TACE 联合金龙胶囊治疗原发性肝癌的效果研究[J]. 中国实用医药, 2019, 14(21): 42-4.
- [273] 高继良. 肝复乐方剂治疗晚期原发性肝癌的前瞻性、随机对照临床研究[J]. 中国中药杂志, 2014, 39(12): 2367-9.
- [274] 路大鹏, 王玉强, 赵卫林, 等. 康莱特联合肝动脉化疗栓塞术治疗肝癌的临床研究[J]. 世界临床医学, 2017, 11(5): 70,2.
- [275] 杨新华. TACE 联合鸦胆子油乳液静脉滴注对肝癌患者的临床疗效及 VEGF 水平的影响[J]. 海峡药学, 2017, 29(9): 176-7.
- [276] EASL Recommendations on Treatment of Hepatitis C 2018[J]. J Hepatol, 2018, 69(2): 461-511.
- [277] 中华医学会肝病学会, 中华医学会感染病学分会. 丙型肝炎防治指南(2019 年版)[J]. 中华传染病杂志, 2020, 38(1): 9-28.
- [278] 秦叔逵, 马军. 中国临床肿瘤学会(CSCO)肿瘤化疗相关中性粒细胞减少症规范化管理指南(2021)[J]. 临床肿瘤学杂志, 2021, 26(7): 638-48.
- [279] 史艳侠, 邢锴元, 张俊, 等. 中国肿瘤化疗相关性血小板减少症专家诊疗共识(2019 版)[J]. 中国肿瘤临床, 2019, (18): 923-9.
- [280] Seymour L, Bogaerts J, Perrone A, et al. iRECIST: guidelines for response criteria for use in trials testing immunotherapeutics[J]. Lancet Oncol, 2017, 18(3): e143-e52.

- [281] Moris D, Chakedis J, Sun SH, et al. Management, outcomes, and prognostic factors of ruptured hepatocellular carcinoma: A systematic review[J]. *J Surg Oncol*, 2018, 117(3): 341-53.
- [282] Sahu SK, Chawla YK, Dhiman RK, et al. Rupture of Hepatocellular Carcinoma: A Review of Literature[J]. *J Clin Exp Hepatol*, 2019, 9(2): 245-56.
- [283] Tan NP, Majeed A, Roberts SK, et al. Survival of patients with ruptured and non-ruptured hepatocellular carcinoma[J]. *Med J Aust*, 2020, 212(6): 277-8.
- [284] Yoshida H, Mamada Y, Taniai N, et al. Spontaneous ruptured hepatocellular carcinoma[J]. *Hepatol Res*, 2016, 46(1): 13-21.
- [285] Zhong F, Cheng XS, He K, et al. Treatment outcomes of spontaneous rupture of hepatocellular carcinoma with hemorrhagic shock: a multicenter study[J]. *Springerplus*, 2016, 5(1): 1101.
- [286] Aoki T, Kokudo N, Matsuyama Y, et al. Prognostic impact of spontaneous tumor rupture in patients with hepatocellular carcinoma: an analysis of 1160 cases from a nationwide survey[J]. *Ann Surg*, 2014, 259(3): 532-42.
- [287] Lai EC, Lau WY. Spontaneous rupture of hepatocellular carcinoma: a systematic review[J]. *Arch Surg*, 2006, 141(2): 191-8.
- [288] Shin BS, Park MH, Jeon GS. Outcome and prognostic factors of spontaneous ruptured hepatocellular carcinoma treated with transarterial embolization[J]. *Acta Radiol*, 2011, 52(3): 331-5.
- [289] Roussel E, Bubenheim M, Le Treut YP, et al. Peritoneal Carcinomatosis Risk and Long-Term Survival Following Hepatectomy for Spontaneous Hepatocellular Carcinoma Rupture: Results of a Multicenter French Study (FRENCH-AFC)[J]. *Ann Surg Oncol*, 2020, 27(9): 3383-92.
- [290] Zhou J, Huang A, Yang XR. Liquid Biopsy and its Potential for Management of Hepatocellular Carcinoma[J]. *J Gastrointest Cancer*, 2016, 47(2): 157-67.

- [291] Guo W, Sun YF, Shen MN, et al. Circulating Tumor Cells with Stem-Like Phenotypes for Diagnosis, Prognosis, and Therapeutic Response Evaluation in Hepatocellular Carcinoma[J]. *Clin Cancer Res*, 2018, 24(9): 2203-13.
- [292] Zhou Y, Wang B, Wu J, et al. Association of preoperative EpCAM Circulating Tumor Cells and peripheral Treg cell levels with early recurrence of hepatocellular carcinoma following radical hepatic resection[J]. *BMC Cancer*, 2016, 16: 506.
- [293] Sun YF, Xu Y, Yang XR, et al. Circulating stem cell-like epithelial cell adhesion molecule-positive tumor cells indicate poor prognosis of hepatocellular carcinoma after curative resection[J]. *Hepatology*, 2013, 57(4): 1458-68.
- [294] Guo W, Yang XR, Sun YF, et al. Clinical significance of EpCAM mRNA-positive circulating tumor cells in hepatocellular carcinoma by an optimized negative enrichment and qRT-PCR-based platform[J]. *Clin Cancer Res*, 2014, 20(18): 4794-805.
- [295] Sun YF, Guo W, Xu Y, et al. Circulating Tumor Cells from Different Vascular Sites Exhibit Spatial Heterogeneity in Epithelial and Mesenchymal Composition and Distinct Clinical Significance in Hepatocellular Carcinoma[J]. *Clin Cancer Res*, 2018, 24(3): 547-59.
- [296] Qu C, Wang Y, Wang P, et al. Detection of early-stage hepatocellular carcinoma in asymptomatic HBsAg-seropositive individuals by liquid biopsy[J]. *Proc Natl Acad Sci U S A*, 2019, 116(13): 6308-12.
- [297] Huang A, Zhang X, Zhou SL, et al. Plasma Circulating Cell-free DNA Integrity as a Promising Biomarker for Diagnosis and Surveillance in Patients with Hepatocellular Carcinoma[J]. *J Cancer*, 2016, 7(13): 1798-803.
- [298] Huang A, Zhao X, Yang XR, et al. Circumventing intratumoral heterogeneity to identify potential therapeutic targets in hepatocellular carcinoma[J]. *J Hepatol*, 2017, 67(2): 293-301.
- [299] Huang A, Zhang X, Zhou SL, et al. Detecting Circulating Tumor DNA in Hepatocellular Carcinoma Patients Using Droplet Digital PCR Is Feasible and Reflects Intratumoral Heterogeneity[J]. *J Cancer*, 2016, 7(13): 1907-14.



- [300] Cai J, Chen L, Zhang Z, et al. Genome-wide mapping of 5-hydroxymethylcytosines in circulating cell-free DNA as a non-invasive approach for early detection of hepatocellular carcinoma[J]. *Gut*, 2019, 68(12): 2195-205.
- [301] Li W, Zhang X, Lu X, et al. 5-Hydroxymethylcytosine signatures in circulating cell-free DNA as diagnostic biomarkers for human cancers[J]. *Cell Res*, 2017, 27(10): 1243-57.
- [302] Llovet JM, Montal R, Sia D, et al. Molecular therapies and precision medicine for hepatocellular carcinoma[J]. *Nat Rev Clin Oncol*, 2018, 15(10): 599-616.
- [303] Gao Q, Zhu H, Dong L, et al. Integrated Proteogenomic Characterization of HBV-Related Hepatocellular Carcinoma[J]. *Cell*, 2019, 179(2): 561-77.e22.
- [304] Jiang Y, Sun A, Zhao Y, et al. Proteomics identifies new therapeutic targets of early-stage hepatocellular carcinoma[J]. *Nature*, 2019, 567(7747): 257-61.
- [305] Shi J, Lai EC, Li N, et al. Surgical treatment of hepatocellular carcinoma with portal vein tumor thrombus[J]. *Ann Surg Oncol*, 2010, 17(8): 2073-80.
- [306] Japan LCSGO. General rules for the clinical and pathological study of primary liver cancer[M]. Tokyo: Kanehara: 2003.
- [307] Kondo M, Morimoto M, Kobayashi S, et al. Randomized, phase II trial of sequential hepatic arterial infusion chemotherapy and sorafenib versus sorafenib alone as initial therapy for advanced hepatocellular carcinoma: SCOOP-2 trial[J]. *BMC Cancer*, 2019, 19(1): 954.
- [308] Kudo M, Ueshima K, Yokosuka O, et al. Sorafenib plus low-dose cisplatin and fluorouracil hepatic arterial infusion chemotherapy versus sorafenib alone in patients with advanced hepatocellular carcinoma (SILIUS): a randomised, open label, phase 3 trial[J]. *Lancet Gastroenterol Hepatol*, 2018, 3(6): 424-32.
- [309] Lyu N, Lin Y, Kong Y, et al. FOXAI: a phase II trial evaluating the efficacy and safety of hepatic arterial infusion of oxaliplatin plus fluorouracil/leucovorin for advanced hepatocellular carcinoma[J]. *Gut*, 2018, 67(2): 395-6.

[310] Wang Q, Xia D, Bai W, et al. Development of a prognostic score for recommended TACE candidates with hepatocellular carcinoma: A multicentre observational study[J]. *J Hepatol*, 2019, 70(5): 893-903.

[311] Xu L, Peng ZW, Chen MS, et al. Prognostic nomogram for patients with unresectable hepatocellular carcinoma after transcatheter arterial chemoembolization[J]. *J Hepatol*, 2015, 63(1): 122-30.

[312] Han G, Berhane S, Toyoda H, et al. Prediction of Survival Among Patients Receiving Transarterial Chemoembolization for Hepatocellular Carcinoma: A Response-Based Approach[J]. *Hepatology*, 2020, 72(1): 198-212.

[313] Kudo M, Ueshima K, Ikeda M, et al. Randomised, multicentre prospective trial of transarterial chemoembolisation (TACE) plus sorafenib as compared with TACE alone in patients with hepatocellular carcinoma: TACTICS trial[J]. *Gut*, 2020,69(8):1492-501.

[314] Chang X, Lu X, Guo J, et al. Interventional therapy combined with immune checkpoint inhibitors: Emerging opportunities for cancer treatment in the era of immunotherapy[J]. *Cancer Treat Rev*, 2019, 74: 49-60.

[315] Marks LB, Yorke ED, Jackson A, et al. Use of normal tissue complication probability models in the clinic[J]. *Int J Radiat Oncol Biol Phys*, 2010, 76(3 Suppl): S10-9.

[316] Pan CC, Kavanagh BD, Dawson LA, et al. Radiation-associated liver injury[J]. *Int J Radiat Oncol Biol Phys*, 2010, 76(3 Suppl): S94-100.

[317] Chon YE, Seong J, Kim BK, et al. Gastroduodenal complications after concurrent chemoradiation therapy in patients with hepatocellular carcinoma: endoscopic findings and risk factors[J]. *Int J Radiat Oncol Biol Phys*, 2011, 81(5): 1343-51.

[318] Hanna GG, Murray L, Patel R, et al. UK Consensus on Normal Tissue Dose Constraints for Stereotactic Radiotherapy[J]. *Clin Oncol (R Coll Radiol)*, 2018, 30(1): 5-14.

- [319] El-Khoueiry AB, Sangro B, Yau T, et al. Nivolumab in patients with advanced hepatocellular carcinoma (CheckMate 040): an open-label, non-comparative, phase 1/2 dose escalation and expansion trial[J]. *Lancet*, 2017, 389(10088): 2492-502.
- [320] Sangro B, Park J-W, Finn RS. CheckMate 459: long-term survival outcomes with nivolumab versus sorafenib as first-line treatment in patients with advanced hepatocellular carcinoma[C]. *ESMO-GI*, 2020.
- [321] Finn RS, Ryoo BY, Merle P, et al. Pembrolizumab As Second-Line Therapy in Patients With Advanced Hepatocellular Carcinoma in KEYNOTE-240: A Randomized, Double-Blind, Phase III Trial[J]. *J Clin Oncol*, 2020, 38(3): 193-202.
- [322]<https://www.merck.com/news/merck-announces-keytruda-pembrolizumab-met-primary-endpoint-of-overall-survival-os-in-patients-with-advanced-hepatocellular-carcinoma-previousily-treated-with-sorafenib>.
- [323] Zhang Y XJ, Shen J. Update on overall survival (OS) of RESCUE: An open-label, phase 2 trial of camrelizumab (C) in combination with apatinib (A) in patients with advanced hepatocellular carcinoma (HCC ) [J]. *J Clin Oncol*, 2021, 39(15\_suppl): abstr 4076.
- [324] Finn RS, Ikeda M, Zhu AX, et al. Phase Ib Study of Lenvatinib Plus Pembrolizumab in Patients With Unresectable Hepatocellular Carcinoma[J]. *J Clin Oncol*, 2020, 38(26): 2960-70.
- [325] Llovet J, Finn RS, Ikeda M, et al. A phase 1b trial of lenvatinib (LEN) plus pembrolizumab (PEMBRO) in unresectable hepatocellular carcinoma (uHCC): updated results[J]. *Annals of Oncology*, 2019, 30(suppl\_5): v253-v324.
- [326] Qin S, Chen Z, Liu Y, et al. A phase II study of anti-PD-1 antibody camrelizumab plus FOLFOX4 or GEMOX systemic chemotherapy as first-line therapy for advanced hepatocellular carcinoma or biliary tract cancer[J]. *J Clin Oncol*, 2019, 37(15\_suppl): abstr 4074.
- [327] El-Khoueiry AB, Yau T, Kang Y-K, et al. Nivolumab (NIVO) plus ipilimumab (IPI) combination therapy in patients (Pts) with advanced hepatocellular carcinoma

(aHCC): Long-term results from CheckMate 040[J]. J Clin Oncol, 2021, 39(3\_suppl): abstr 269.

[328] Kelley RK, Sangro B, Harris WP, et al. Efficacy, tolerability, and biologic activity of a novel regimen of tremelimumab (T) in combination with durvalumab (D) for patients (pts) with advanced hepatocellular carcinoma (aHCC)[J]. J Clin Oncol, 2020, 38(15\_suppl): abstr 4508.

[329] Han C, Ye S, Hu C, et al. Clinical Activity and Safety of Penpulimab (Anti-PD-1) With Anlotinib as First-Line Therapy for Unresectable Hepatocellular Carcinoma: An Open-Label, Multicenter, Phase Ib/II Trial (AK105-203)[J]. Front Oncol, 2021, 11: 684867.

你的狗头军师